INSTITUTUL MEDICO-FARMACEUTIC CLUJ

N. Baidon
Catedra de Medicină Legală
Iași

CURS
DE
ANATOMIE TOPOGRAFICĂ

DE
Conf. Dr. CORONDAN GHEORGHE

Dr. Baidon Năstase

FASCICOLA II.

(Torace, abdomen, bazin, perineu)

COLECTIVUL DE EDITURĂ STUDENȚEASCĂ
1950.

Scanned with OKEN Scanner

25 martii 1902.

Bai dan Nastase
II Medicină Gen.
bag -

T O R A C E L E.

BAIDAN NASTASE

Toracele este aceea parte a trunchiului care se găseşte intre gât şi abdomen, fiind situat inaintea regiunii rahidiene.

Forma toracelui se poate asemăna la omul viu cu un trunchiu de con, cu baza indreptată in sus şi turtit in sens antero-posterior. Această formă diferă de aspectul cutiei toracice osoase, care este un trunchiu de con cu baza in jos. Diferenţa este dată de părţile moi situate inafara arcurilor costale şi mai ales de rădăcina membrului superior, care lărgeştse foarte mult toracele in partea superioară.

O altă diferenţă faţă de toracele osos, o constitue faptul că toracele topografic este de dimensiuni mai reduse ca toracele osos. Peretele inferior -diafragmul- se ridică prin convexitatea lui până la coasta 5-a, a 6-a şi astafel diminuă cu mult diametrul vertical al regiunii.

Sub diafragm, grilajul costal protejează o altă regiune abdomenul, care se ridică sub baza toracelui.

Limitele regiunii toracice sunt următoarele: in sus un plan teoretic, oblic in jos şi inainte care o separă de gât şi care trece prin discul dintre C_7 şi D_1 iar inainte atinge marginea superioară a furculiţei sternale. Lateral acest plan este mărginit de prima coastă. In jos limita dintre torace şi abdomen este formată de regiunea diafragmatică, puternic bombată şi cu convexitatea in sus. Limita superioară este mascată de gât şi rădăcina membrului superio Limita inferioară este profundă, are o inclinaţie in jos şi inapoi dela apendicele xifoid până la vertebra 12-a dorsală. Prin orificiile peretelui inferior trec o serie de organe din torace in abdomen, iar in partea superioară, conţinutul cavităţii toracice -domul pleural, vârful plămânului- trece de planul care limitează toracele in sus şi astfel ajunge in regiunea cervicală.

Pentru studiul sistematic al toracelui

vom descrie mai intâiu pereţii cutiei toracice şi apoi vom expune conţinutul cavităţii. Vom distinge deci regiuni parietale şi regiuni intratoracice, Inainte de a incepe descrierea lor, accentuăm că această clasificare este artificială. Spre deosebire de alte regiuni, cum ar fi craniul sau bazinul, pereţii toracelui sunt mobili, execută o serie de mişcări in legătură cu respiraţia. Pe de altă parte există o strânsă legătură funcţională intre pereţi şi conţinut. Plămânii sunt solidarizaţi cu peretele toracic, execută mişcările impreună şi modificările patologice care conturbă acest echilibru aduc tulburări grave in funcţiunea normală a acestui segment, al trunchiului.

REGIUNILE TORACICE PARIETALE.

Toracele este mărginit, inapoi de regiunea rahidiană, care formează axul de susţinere al segmentului. Celelalte regiuni parietale sunt următoarele: inainte- regiunea sternală, lateral- regiunile costale, iar in jos- regiunea diafragmatică. Toate aceste regiuni se intind in profunzime până la pleura parietală inclusiv. In partea anterioară a regiunii costale, se delimitează regiunea mamară. Regiunea mamară este bine reprezentată la femee şi foarte puţin desvoltată la bărbat. Această regiune se suprapune regiunii costale şi in profunzime se intinde numai până la fascia pectoralului mare.

REGIUNEA RAHIDIANA.

Regiunea rahidiană, care formează peretele posterior, a fost studiată intr'un capitol precedent. In această regiune peretele posterior propriu zis al toracelui este format de faţa antero-laterală a coloanei, formată de corpii vertebrali.

Coloana proemină in torace, descrie o curbă cu concavitatea anterioară şi este formată din succesiunea regulată a corpilor

şi discurilor intervertebrale.Diferitele elemente sunt unite intre ele prin ligamentul vertebral comun anterior.Proeminenţa coloanei vertebrale marchează in partea posterioară o separaţie intre cele două jumătăţi ale cavităţii toracice şi reduce destul de mult diametrul antero-posterior al toracelui.

REGIUNEA STERNALA.

Este o regiune mediană, anterioară şi nepereche cu o direcţie uşor oblică in jos şi inainte.

Limitele regiunii sternale sunt diferit înţelese de autori.Unii descriu ca limitele regiunii, limitele sternului. Alţii înglobează aici şi cartilagiile costale,descriind o regiune condro-sternală.In realitate zona care cuprinde cartilagiile este o zonă de trecere.Face parte din regiunea costală, dar realizează joncţiunea dintre acestea din urmă şi regiunea sternală.In consecinţă limitele regiunii sternale sunt reprezentate de limitele sternului insă unele organe situate inapoia cartilagiilor, ca vasele mamare interne şi fundurile de sac costo-mediastinale anterioare ale pleurei fac parte sau au raporturi strânse cu regiunea sternală.Se poate spune că anatomic zona cartilagiilor aparţine de regiunea costală, iar in mod practic,chirurgical face parte din regiunea sternală.

Regiunea sternală este uşor bombată la bărbat, iar la femee apare ca un şanţ situat intre cele două mamele.Deasemenea la indivizii cu o musculatură desvoltată se formează un şanţ median, delimitat de proeminenţa celor doui pectorali. In partea superioară se află zona netedă, corespunzând manubriului sternal iar dedesubt se află unghiul lui Louis. In partea inferioară se poate palpa apendicele xifoid.

Planuri: piele,
ţesut celular subcutanat,
fascie superficială,
planul muscular superficial,
scheletul,
pl ănul muscular profund,
pleura.

Pielea: este destul de groasă şi mai aderentă de straturile profunde pe linia mediană, decât lateral.

Ţesutul celular subcutanat: este redus şi conţine puţină grăsime.

Fascia superficială, este o continuare a fasciilor musculare şi aderă de periost.

Muşchii superficiali, sunt muşchii care se inseră pe stern: sterno-cleido-mastoidian, pectoralul mare, şi marele drept anterior al abdomenului. Inserţiile musculare respectă linia mediană unde se formează o lamă aponevrotică care fuzionează cu periostul.

Planul scheletic: este format de stern, şi după unii autori şi de cartilagiile costale.

Planul muscular profund, este reprezentat de triunghiularul sternului.

Pleura, formează la acest nivel fundurile de sac costo-mediastinale anterioare, situat inapoia sternului. Pleura aderă de triunghiular. In intervalul dintre cele două funduri de sac pleurale, regiunea sternală vine in raport cu timusul in sus şi cu pericardul in jos.

Sternul poate fi sediul unor afecţiuni patologice variate, fravturi, etc. Amintim că regiunea sternală limitează inainte mediastinul şi un anevrism al aortei descendente poate produce o uzură a osului.

Vase şi nervi.:

Vasele mamare interne sunt situate la limita laterală a regiunii, intre cartilagiile costale şi triunghiularul sternului. Aceste vase asigură irigaţia regiunii. Nervii provin din intercostali şi din plexul cervical superficial.

La nivelul manubriului sternal se execută punctiile sternale. In unele intervenţii asupra mediastinului anterior sternul se rezecă.

REGIUNEA - COSTALA.

Această regiune are o formă convexă şi se intinde lateral intre regiunea precedentă şi cea rabidiană.

Spre deosebire de regiunile parietale descrise anterior, regiunea costala are un plan osos discontinuu, format de coaste. Intre coaste se delimiteaza spaţiile intercostale, umplute de planuri moi, la nivelul cărora protecţia organelor intratoracice este destul de deficientă.

Acest perete este mobil, arcurile costale descriind o serie de mişcări in legătură cu respiraţia. Pe de altă parte peretele costal este foarte elastic.

Limitele; regiunii sunt: in sus- marginea internă a primei coaste, in jos- linia care uneşte apendicele xifoid cu unghiul coastei a 12-a, urmând rebordul costal, inainte- marginea sternului, iar inapoi- şanţurile vertebrale. In profunzime regiunea costală se intinde până la pleura parietală.

Planuri: piele,
ţesut celular subcutanat,
fascia superficială,
planul muscular superficial, coastele
planul costal
muşchii intercostali.
fascia endotoracică,
pleura parietală. /fig. 1/



Fig. 1.

1. coastă
2. pachet intercostal
3. pleură
4. plămân
5. m. superficiali
6. piele

Pielea: este destul de rezistentă, şi mobilă pe planurile subjacente.

Ţesutul celular subcutanat este abundent şi lamelar in zona profundă, dispo-

ziţie ce explică mobilitatea pielii. In ţesutul celular subcutanat găsim o serie de elemente vasculo-nervoase superficiale. Amintim dintre acestea venele, care anastomozându-se formează o vastă reţea subcutanată, care se continuă cu reţeaua analoagă a peretelui abdominal antero-lateral. Calibrul venelor este redus in stare normală. In schimb in anumite stări patologice /compresiuni asupra cavelor/ reţeaua serveşte drept cale de derivaţie pentru circulaţia care se efectuează cu greu prin vasele mari comprimate /cava superioară, etc./ Vom reveni asupra acestei reţele la peretele abdominal antero-lateral.

Fascia superficială este subţire şi rezultă din fuzionarea fasciilor musculare superficiale.

Planul muscular superficial, este reprezentat de o serie de muşchi care se inseră cu o extremitate a lor pe coaste. Sunt muşchi care aparţin spatelui sau memebrului superior şi care din cauza inserţiilor lor costale intervin, fie in mod nprmal, fie numai in anumite cazuri, in mecanismul respiraţiei. Aceşti muşchi sunt: cei 2 pectorali, marele drept antérior al abdomenului, oblicul mare, dinţatul şi dorsalul mare, scalénii şi dinţaţii mici posteriori.

Planul costal:

Acest plan este format din coaste şi din totalitatea formaţiunilor care umplu spaţiile costale.

Coastele, sunt oase plate, turtite transversal şi se articulează inapoi cu coloana vertebrală, iar inainte după un traect din ce in ce mai oblic, cele superioare se articulează cu sternul prin intermediul cartilagiilor costale, iar ultimele coaste sunt flotante, vârful lor se p ierde in masa musculară dela nivelul pereţilor toraco-abdominali /pentru detalii vezi Anatomiile Descriptive/. Coastele şi cu cartilagiile costale formează o serie de arcuri suprapuse, foarte elastice. Aceste arcuri prezintă o serie de curburi şi din cauza lor, odată cu mişcarea de ridicare a coastelor /in inspiraţie/ se

măresc atât diametrul sagital cât şi cel transversal al cutiei toracice.Elasticittea arcurilor rezultă atât din proprietăţile coastelor cât şi mai ales din a cartilagiilor costale. Deaceea fracturile coastelor survin exclusiv la adulţi şi la bătrâni,unde cartilagiile îşi pierd supleţea cu timpul şi incep să se osifice.Arcurile costale oferă protecţie organelor intratoracice.In fracturi in schimb, coastele pot deveni agenţi vulneranţi, extremităţile fracturate pot să pătrundă in cavitatea toracică şi să lezeze organele conţinute în ea.

Spaţiile intercostale.Sunt delimitate de un cadru osteo-cartilaginos format de două coaste,stern şi coloana vertebrală. Spaţiile au o înălţime destul de constantă în porţiunea interososasă şi dimesniuni foarte variabile în fragmentul intercondral.Spaţiile intercostale sunt umplute de muşchii intercostali,intre fascicolele cărora trece pachetul vasculo-nervos intercostal.Muşchiul se inseră pe cele două coaste care delimitează un spaţiu şi caracteristica lor este faptul că nu se intind dela un capăt la altul al spaţiului intercostal.Extremităţile spaţiului intrecostal se numesc vertebrale şi sternale.

Deosebim trei muşchi intercostali: extern,mijlociu şi intern.Intercostalul mijlociu este o dedublare a intercostalului intern./fig. 2/

In ceeace priveşte dispoziţia lor, intercostalul extern se intinde inapoi până la coloana vertebrală, iar inainte se opreşte la distanţă de stern, în vecinătatea articulaţiei condro-costale.Intercostalul intern lipseşte la cele două extremităţi ale unui spaţiu intercostal.Se intinde inapoi până la unghiul costal,iar inainte până la o distanţă de aproximativ 5-8 cm de stern.Muşchiul intercostal mijlociu apare la mijlocul unui spaţiu intercostal şi se intinde până la stern.Inserţia intercostalilor pe marginea inferioară a coastelor respectă şanţul situat la acest nivel,unde trec elementele vasculo-nervoase.Aceste elemente sunt următoa-

Fig 2

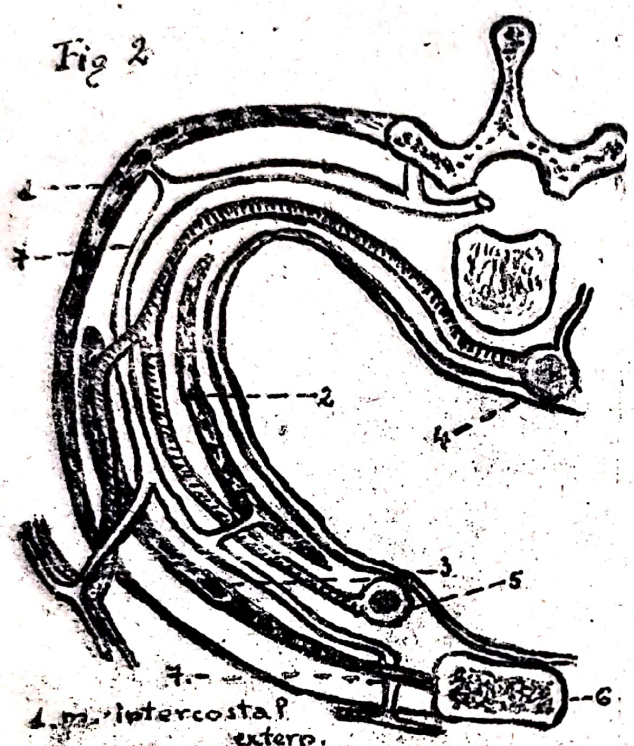

1. m. intercostal extern.
2. m. intercostal intern.
3. m. intercostal mijlociu.
4. aorta. 5. a. mamara
6. sternul
7. nervul intercostal

rele, dispuse de sus în jos: vena, artera şi nervul intercostal.

Venele, se varsă în vinele azygos şi sunt în legătură şi cu venele mamare interne.

Arterele, provin din artera subclaviculară /trunchiul intercostalelor superioare/ şi din aorta toracică şi se anastomozează în partea anterioară a spaţiului intercostal cu ramurile intercostale ale mamarei interne.

Nervii intercostali reprezintă ramurile anterioare ale nervilor rahidieni dorsali. Elementele pachetului vasculo-nervos ocupă şanţul costal în partea posterioară a spaţiului intercostal. In partea anterioară elementele se resfiră şi în plus artera intercostală emite o ramură inferioară care merge dealungul marginei superioare a coastelor. Având în vedere aceste raporturi, puncţiile pleurale se execută diferit în partea anterioară şi în cea posterioară.

In aceste puncţii se introduce un ac până în cavitatea pleurală, traversând toate planurile regiunii costale. Pentru a evita lezarea pachetului vasculo-nervos intercostal, acul se introduce în partea posterioară a spaţiilor imediat deasupra marginii superioare a coastelor, iar în apropierea sternului se înţeapă la egală distanţă între cele două

coaste.

In raport cu muşchii intercostali, pachetul vasculo-nervos pătrunde la nivelul extremităţii posterioare a spaţiilor, între intercostalul intern şi cel extern. Pe urmă elementele pachetului trec între intercostalul intern şi cel mijlociu.

Că încheiere trebue să accentuăm că spaţiile intercostale, nu reprezintă nişte entităţi anatomice fixe. Configuraţia şi dimensiunile lor variază foarte mult în cursul diferitelor momente şi stări patologice şi funcţionale. Astfel spaţiile intercostale se lărgesc şi în emfizemul pulmonar, pleurezii, etc. In alte cazuri, între care cităm traumatismul produs de puncţii, musculatura intercostală se contractă spasmodic şi spaţiile intercostale aproape dispar prin apropierea coastelor.

Fascia endotoracică, este o condensare a ţesutului celular subpleural, se întinde pe faţa profundă a coastelor şi spaţiilor intercostale şi dublează pleura parietală. Fascia este destul de rezistentă şi în unele cazuri chiar poate să reprezinte o barieră în calea infecţiilor. Ea acoperă pachetul vasculo-nervos mamar intern, venele azygos, simpaticul toracic şi originea pachetului vasculo-nervos, intercostal, înainte de a dispărea între fascicolele musculare.

Pleura parietală. Tapetează faţa internă a coastelor şi a musculaturii intercostale, prin intermediul fasciei endotoracice. Foiţa parietală a pleurei se poate deslipi cu uşurinţă, manoperă care se execută în intervenţiile chirurgicale asupra peretelui toracic. Notăm că ultimile spaţii intercostale nu vin în contact cu pleura care se reflectă mai sus pe diafragm.

Vase şi nervi.

Arterele care irigă regiunea costală provin din axilară /acromio-toracică, mamară externă, scapulara inferioară/, subclaviculara /trunchiurile intercostale superioare şi mamara internă/ şi din aorta descendentă /intercostale/.

Venele au acelaşi traect ca şi arterele şi se varsă in vâna azygos.

Limfaticele se termină in ganglionii axilari, subclaviculari, şi mamari interni.

Nervii provin din intercostali, plexul cervical şi brahial.

REGIUNEA MAMARA:

Este o regiune to-pografică mai desvoltată la femei care se găseşte in partea anterioară a toracelui. Din punct de vedere stratigrafic ea este suprapusă regiunii costale.

Limitele intre care se localizează glanda mamară sunt: lateral- axila, medial- marginea sternului, in sus- coasta a treia, iar in jos- coasta a 7-a.

Regiunea mamară ca şi glanda este convexă având forma unei jumătăţi de sfere cu faţa plană repauzând pe peretele toracic. In partea inferioara se observă un şanţ submamar, iar spre axila proemină o prelungire a glandei. In centrul regiunii se află o proeminenţă cilindrică, mamelonul, inconjurată de o suprafaţă inelară pigmentată-areola. Pe suprafaţa areolei proemină tuberculii lui Morgagni, iar in sarcină ai lui Montgomery. In unele afecţiuni tumorale ale glandei mamare, mamelonul se retractă.

Planuri: piele,
ţesutul adipos premamar,
glanda mamară,
ţesut adipos retromamar,
fascia pectoralului mare.
/fig. 3/

Pielea, este fină, subţire şi posedă un oarecare grad de mobilitate.

Ţesutul adipos premamar: Glanda mamară este inconjurată de un ţesut celulo-[illegible] care [illegible]intea ei ia numele de strat [illegible] [illegible]apoi de cel retromamar. La pe-[illegible] glandei cele două straturi fuzionea-[illegible] premamar lipseşte in zona centra-[illegible] areolei şi mamelonului. In rest [illegible] format dintr!o serie de lobuli adipo-

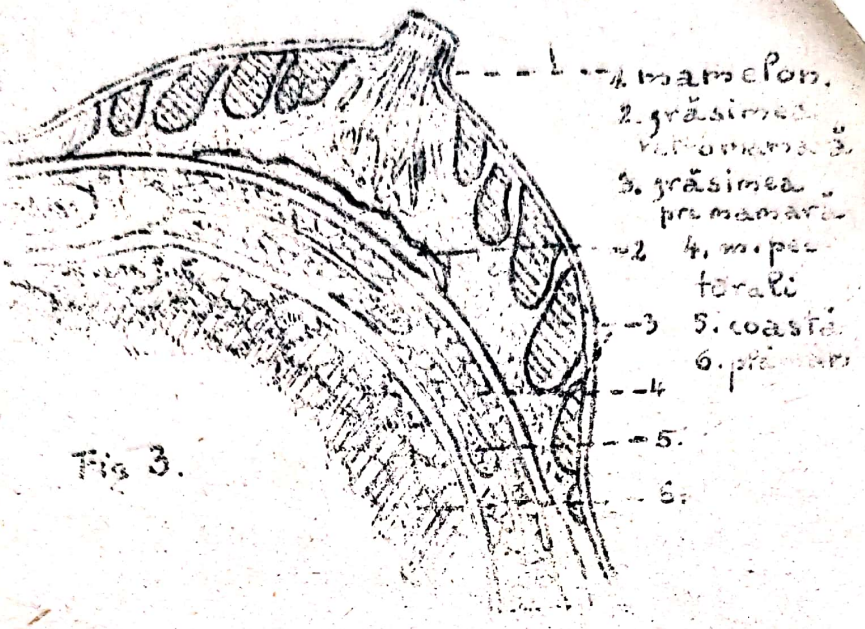

Fig 3.

şi cuibăriţi în nişte depresiuni ale glandei, numite fose adipoase. Cu cât mergem mai spre periferia glandei mamare, cu atât acest strat premamar devine mai gros.

Glanda mamară.

Are în general forma unui segment de sferă cu faţa plană repauzând pe torace şi cu faţa convexă acoperită de planurile superficiale. Ea trimite o prelungire mai mult sau mai puţin desvoltată spre scobitura axilară. Aspectul morfologic al glandei mamare dimensiuni, etc, este variabil în raport cu desvoltarea, sex şi diversele stadii funcţionale;

[illegible] secţiune se vede că ea este formată dintr'o porţiune periferică mai moale roşietică, şi dintr'o zonă centrală, consistentă, traversată de canalele galactofore. In general glanda mamară are o consistenţă fermă care ne permite s'o diferenţiem la explorare de grăsimea înconjurătoare. Glanda este înconjurată de o capsulă subţire, fibroasă şi prezintă două feţe de un aspect deosebit. Faţa posterioară este plană şi netedă. Suprafaţa anterioară prezintă o serie de proeminenţe lameliforme, numite crestele fibroase ale mamelei, care trimit prelungiri până la faţa profundă a pielei. Între aceste creste se află

foasele adipoase de care am vorbit inainte.
Lama grăsoasă retromamară este mai subţire ca ceea mamară.Ea este formată din ţesut celular lax care faciliteaza deplasările glandei pe planurile subjacente.Unii autori au descris la acest nivel chiar o adevărată bursă seroasă.Lama retromamară este bogat vascularizată.La nivelul ei se desvoltă abcesele retromamare./fig.4/

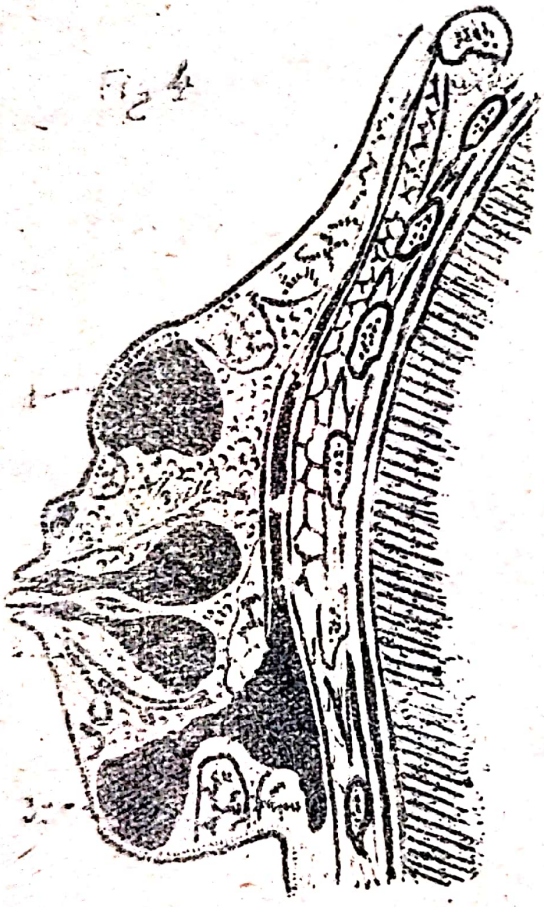

Fig 4

1. abces premamar
2. abces central
3. abces retromar.

Fascia pectoralului mare,reprezintă limita profundă a regiunii.

Vase şi nervi.Arterele provin din intercostale, mamara internă şi toracica inferioară.

Venele se varsă in venele intercostale,mamare interne şi axilare.

Nervii sunt reprezentaţi prin ramurile intercostalilor prin câteva ramuri din plexul cervical şi brahial şi prin fibre vegetative.

Limfaticele regiunii mamare au o importanţă deosebită datorită frecventei localizări a tumorilor maligne la acest nivel. Odată cu extirparea tumorii, trebue să se ridice şi căile limfatice dependente şi deci se impune cunoaşterea lor exactă.

Colectoarele limfatice se impart in trei grupe: interne,externe, şi inferioare.

Trunchiul colectoare intern se varsă in ganglionii mamari interni, după ce au traversat spaţiile intercostale.

Colectoarele externe se termină in ganglionii axilari,grupul mamar extern,

după ce au înconjurat marginea pectoralului mare. In unele cazuri colectoarele se pot vărsa în ganglionii axilari din partea opusă. Pe marginea laterală a pectoralilor se află 1-2 ganglioni formând grupul pectoral al lui Sorgius, în conexiune cu limfaticele mamelei şi cu ganglionii axilari.

Colectoarele inferioare sau submamare, după ce iau naştere la nivelul feţei profunde a glandei, se termină în ganglionii axilari şi subclaviculari. In drumul lor aceste colectoare merg fie în grosimea fasciei pectoarlului mare, fie traversează muşchii pectorali. In alte cazuri limfaticele înconjoară marginea pectoralului mare şi merg între cei 2 pectorali sau înapoia pectoralilor. Aceste date ne explică de ce toate procedeele operatorii recomandă şi ridicarea muşchilor pectorali odată cu extirparea tumorii mamare.

R E G I U N E A D I A F R A G M A T I C Ă.

Această regiune închide orificiul inferior al toracelui şi separă deci cavitatea toracică de cea abdominală. Regiunea diafragmatică este dispusă în plan transversal uşor oblic /în jos şi înapoi/, prezintă însă o puternică boltire cu convexitatea îndreptată în sus. Conţinutul cavităţii abdominale se ridică astfel mult în torace, iar cavitatea toracică se insinuează la periferia acestei ridicături abdominale centrale. In consecinţă pe aceeaşi secţiune transversală, trecând prin baza toracelui, vom găsi atât organe toracice cât şi abdominale. Bineînţeles cele două cavităţi viscerale, toracele şi abdomenul sunt separate între ele prin diafragm.

Regiunea diafragmatică este formată din următoarele planuri; mergând de sus în jos: pleura diafragmatică şi pericardul,
muşchiul diafragm,
peritoneul parietal,

Scheletul regiunii este format de planul mijlociu de muşchiul diafragm.

Diafragmul se detaşează dela nivelul bazei toracelui printr'o serie de inserţii sternale, costale şi lombare. El este for-

mat dintr'o porţiune aponevrotică centrală -centrul frenic- şi dintr'o porţiune musculară periferică.

Bolta diafragmului este mai largă transversal. Inserţiile diafragmului coboară mai jos în partea posterioară şi în consecinţă concavitatea diafragmului priveşte în jos şi înainte. Bolta pe de altă parte nu este complect regulată. La mijloc şi puţin spre stânga se găseşte o suprafaţă plană pe care repauzează inima. De o parte şi de alta convexitatea se ridică în dreapta până la coasta a 6-a. Regiunea diafragmatică este o regiune foarte mobilă şi se deplasează ritmic, cu ocazia mişcărilor respiratorii. Nivelul care s'a semnalat anterior corespunde unei situaţii intermediare. În inspiraţie şi expiraţie forţată, acest nivel se deplasează ritmic în jos sau în sus cu o diferenţă de aproximativ o coastă.

Regiunea diafragmatică prezintă o serie de discontinuităţi, traversate fie de diferite organe care trec din torace în abdomen sau invers, fie că aceste discontinuităţi reprezintă puncte slabe între diferitele fascicole de inserţie.

Vom enumera mai jos orificiile diafragmului.

Vena cavă inferioară trece printr'-un orificiu inextensibil situat în centrul frenic.

Orificiul aortic este deasemenea inextensibil şi se află între stâlpii interni ai diafragmului, fiind limitat înainte de un fascicol anastomotic. Prin el trece şi canalul toracic.

Esofagul traversează diafragmul împreună cu cei doui pneumogastrici printr'un orificiu contractil situat înaintea celui aortic.

Simpaticul trece printr'un orificiu situat între stâlpul intermediar şi cel extern, iar splanhnicii între stâlpul intermediar şi cel intern, împreună cu vasele lombare ascendente. Nivelul de trecere al simpaticului şi al venelor lombare as-

cendente.Nivelul de trecere al simpaticului şi al venelor lombare ascendente variază însă destul de mult.

Pe lângă aceste orificii există o serie de alte spaţii între diferitele fascicole de inserţie ale diafragmului numite hiaturi.Importanţa lor este foarte mare fiindcă la nivelul lor unele organe intratoracice vin in contact cu altele intraabdominale.

Hiatul sternal se află intre fascicolele de inserţie sternale ale diafragmului.Intre fascicolele sternale şi cele costale avem alte hiaturi laterale.La nivelul lor ţesutul celular prepericardic şi subpleural vine in contact cu ţesutul celular subperitoneal.

Intre fascicolele costale şi stâlpii diafragmului in partea posterioară se află hiatul lombo-costal.La nivelul lui pleura şi ţesutul celular subcutant vine in raport direct cu spaţiul retroperitoneal.Este uşor de inţeles că prin aceste hiaturi o infecţie toracică se poate propaga in abdomen şi invers.

Raporturi: regiunea diafragmatică separă toracele de abdomen,deci raporturile superioare vor fi cu organele toracice iar cele inferioare cu organele intraabdominale.Pentru a fi mai exact vom considera numai raporturile muşchiului diafragm. /fig.5/ Faţa superioară convexă a muşchiului vine in raport cu pleura şi cu pericardul.Ea delimitează in jos mediastinul pe linia mediană şi regiunile pleuro-pulmonare laterale.Mergând mai la periferie intre inserţiile muşchiului,faţa superioară vine in raport cu fundurile de sac pleurale /costo-diafragmatice/ şi sub ele direct cu peretele toracic:/ultimele coaste şi spaţii intercostale.

Inţelegem de-ci cum in unele cazuri se poate rezeca rebordul costal fără să lezăm fundul de sac pleural.

Faţa inferioară a diafragmului nu [illegible] acoperită in intregime de peritoneu [illegible] in raport atât cu organele [illegible] n cavitatea peritoneală cât şi

cu spaţiul retroperitoneal. Organele cu care vine in raport fata [illegible] a diafragmului sunt următoarele: ficatul in dreapta, stomacul şi splina in stânga, inconstant unghiul hepatic şi constant unghiul splenic al colonului, iar inapoi rinichii, capsulele suprarenale, pancreasul şi duodenul.

Vase şi nervi. Arterele regiunii diafragmatice provin din diafrgmaticele inferioare, superioare şi mediastinalele posterioare.

Venele se varsă in mamara internă şi cava superioară.

Diafragmul este inervat de nervul frenic.

Explorare. Regiunea diafragmatică este o regiune profundă care se explorează greu.

Radiologic diafragmul nu este vizibil decât intr'o zonă redusă a hemidiafragmului stâng unde apare ca o bandă intunecată intre zona clară pulmonară şi bula de aer din stomac. In rest ceeace se vede radiologic este conturul superior al organelor abdominale, care contrastează cu transparenţa câmpurilor pulmonare. In unele cazuri când există gaze sub diafragm acesta devine vizibil in intregime.

In intervenţiile chirurgicale diafragmul se explorează destul de greu. Operaţia care expune in acelaşi timp cavitatea toracică, diafragmul şi abdomenul se numeşte toraco-freno-laparotomie şi este procedeul intrebuinţat pentru intervenţiile asupra diafragmului.

ORIFICIUL SUPERIOR AL TORACELUI.

Este delimitat de furculiţa sternală inainte, coasta 1-a lateral, şi discul dintre vertebra a 7-a cervicală şi 1-a dorsală inapoi. Acest orificiu se găseşte pe un plan oblic in jos şi inainte. Privit superficial s'ar părea că acest orificiu este astupat de o parte şi de alta de domurile pleurale iar pe linia mediană de către mediastin. Acest fel de a vedea nu co-

respunde realităţii. Domul pleural şi cu vârful plămânului depăşeşte acest orificiu şi trece in regiunea supraclaviculară. Pe de altă parte nu există nici-o limită între mdiastin şi gât şi nici domul pleural nu prezintă aderenţe prea accentuate cu coasta I-a. In consecinţă orificiul superior al toracelui se separă de regiunea cervicală doar printr'un plan artificial şi cavitatea toracică comunică larg cu gâtul la acest nivel.

T O P O G R A F I A - C A V I T A T I I T O R A C I C E .

Cavitatea toracică are in general forma toracelui osos. Se poate compara cu un trunchi de con turtit antero-posterior cu baza puternic excavată şi cu vârful dublu reprezentat prin domurile pleurale. In partea posterioară coloana vertebrală proemină puternic formând un inceput de segmentaţie al cavităţii toracice. Proeminenţa coloanei vertebrale este continuată inainte până la stern de un sept antero-posterior format de organele mediastinului. In acest fel cavitatea toracică este impărţită in trei compartimente. La mijloc se găseşte mediastinul iar la dreapta şi la stânga regiunile pleuro-pulmonare. /fig. 6/

Această diviziune este reală atât din punct de vedere anatomic şi funcţional cât şi din punct de vedere patologic. Pleurele mediastinale limitează destul de precis loja mediană. Cele două cavităţi pleurale sunt perfect separate la om. Mediastinul conţine o porţiune importantă din aparatul circulator pe lângă organe care traversează acest compartiment: aşa este esofagul, canalul toracic, etc. Regiunile pleuro-pulmonare conţin organele esenţiale ale respiraţiei. Din punct de vedere patologic, afecţiunile celor trei loji au o simptomatologie aparte şi rămân mai mult timp localizate /colecţii de diverse materii, etc/

Ceeace nu insemnează însă că nu există totuşi anumite raporturi morfologice, funcţionale şi patologice, între diversele compartimente ale cavităţii toracice.

Pe de altă parte trebue să accentuăm că deşi toracele formează o entitate bine definită el are conexiuni strânse cu segmentele din jur. Amintim astfel larga comunicare cu regiunea cervicală şi comunicările cu abdomenul precum şi interdependenţele funcţionale şi patologice între aceste regiuni/mişcările respiratorii, propagarea afecţiunilor inflamatorii a colecţiilor diverse./

Vom descrie pe rând regiunile pleuro-pulmonare şi mediastinul.

REGIUNILE PLEURO-PULMONARE.

Regiunile pleuro-pulmonare sunt ocupate de pleură şi de plămâni. Cele două regiuni separate între ele prin septul mediastinal nu sunt perfect simetrice. Într'adevăr pleura stângă este mai intinsă in direcţie verticală /bolta diafragmului fiind mai joasă la acest nivel/. Pe de altă parte plămânul drept este mai voluminos, are trei lobi pe când cel stâng este mai mic având numai doui lobi.

Cu toate că este artificial dea separa pleura de plămâni, ele alcătuind o unitate funcţională, necesităţile didactice impun această separaţie. Vom expune pe rând topografia pleurei şi cea a plămânilor.

TOPOGRAFIA PLEUREI.

Pleura este o memebrană seroasă care prezintă două foiţe: una parietală şi alta viscerală, delimitând între ele în stare normală o cavitate virtuală numită cavitatea pleurală.

Plămânul este un organ mobil care

execută numeroase mişcări în legătură cu respiraţia şi seroasa pleurală asigură solidarizarea lui cu peretele toracic /prin vidul pleural/ şi totodată face posibilă mişcarea lui în timpul respiraţiei, cele două foiţe /parietală şi viscerală/ alunecând una peste alta.

FOITA VISCERALA,

o vom studia la plămân.

FOITA PARIETALA,

sau pleura parietală tapetează pe dinăuntru pereţii cutiei toracice. Aderenţa de aceşti pereţi este variabilă. La nivelul coastelor fascia endotoracică şi ţesutul celular lax situat sub ea, permite o desţipire relativ uşoară, dispoziţie întrebuinţată în chirurgia toracică.

In schimb pleura parietală, aderă puternic de diafragm şi separarea lor este foarte dificilă.

Pentru o schematizare mai uşoară pleura parietală se împarte după regiunile pe care le tapetează în următoarele porţiuni: pleura costală, diafragmatică, mediastinală şi domul pleural.

Pleura costală. Se întinde pe faţa profundă a coastelor şi a spaţiilor intercostale de care este separată prin fascia endotoracică. Pe lângă aceste elemente mai vine în raport în partea anterioară cu vasele mamare interne, iar posterior cu pachetul vasculo-nervos intercostal şi cu lanţul simpatic toracic.

Pleura diafragmatică. Este subţire şi aderă puternic de muşchi.

Pleura mediastinală, limitează lateral mediastinul. Se întinde dela stern la coloana vertebrală, acoperind organele lojei toracice mediane. Pleura mediastinală se etalează peste acestea şi se infundă în depresiunile situate între ele. La nivelul hilului şi sub hil prin intermediul ligamentului triunghiualr se conitnuă cu foi-

ţa viscerală.

Pleura mediastinală stângă, are următoarele raporturi: cu flancul stâng al aortei toracice, cu crosa aortei, cu artera subclaviculară stângă, cu esofagul, cu pericardul şi cu nervul frenic stâng. Pleura se infundă desupra crosei şi inapoia subclaviculare, formând depresiunea supraaortică şi intre esofag şi aortă fundul de sac interaortico-esofagian./fig. 7/

Pleura mediastinală din partea dreaptă acoperă esofagul, marea vână azygos, trunchiul arterial brahio-cefalic, vena cavă superioară, pericardul şi frenicul drept.

Fig 8.
1. plămân.
2. inimă.
3. diafragm.
4. ficat
5. stomac
6. fund de sac costo-diafragmatic al pleurei.

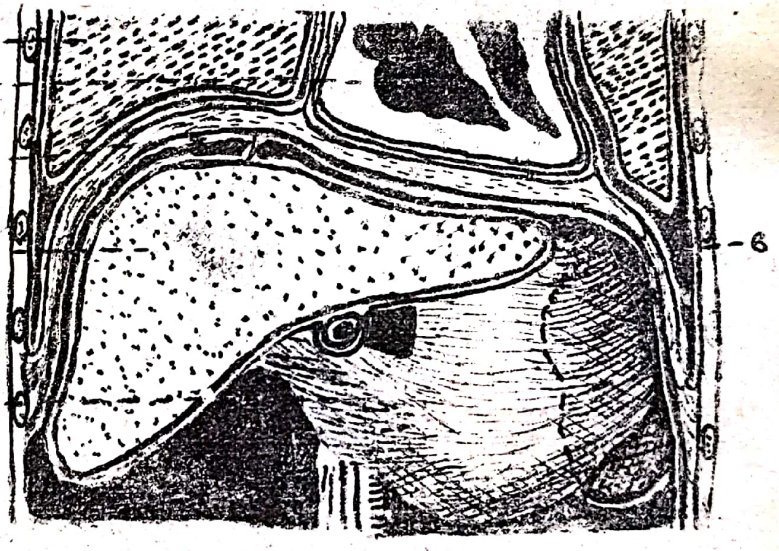

In dreapta pleura se infundă intre esofag şi azygos, formând fundul de sac interazygo-esofagian mult mai profund ca cel inter-aortico-esofagian./fig.8/

Domul pleural este porţiunea cea mai superioară a pleurei care depăşeşte orificul superior al toracelui şi ajunge in regiunea supraclaviculară. Domul are raporturi foarte importante din punct de vedere chirurgical. Faţa lui inferioară acoperă vârful plămânului, iar prin faţa superioară este fixat de oasele din jur printr'un aparat suspensor. Acest aparat insă nu se inseră pe pleură ci pe un dom

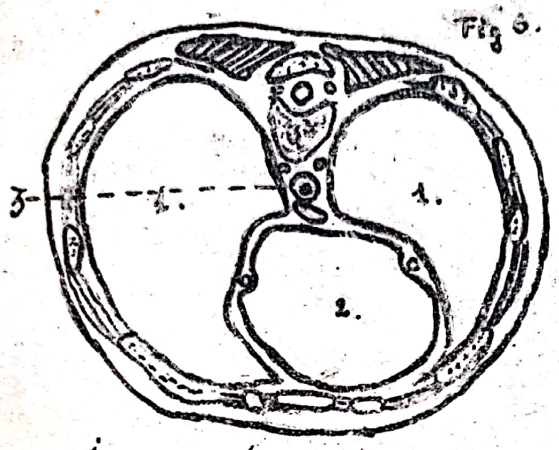

Fig 8.

1-regiunile pleuro-pulmon
2- pericard
3- mediastin

conjunctiv format de fascia endotoracică. Pleura este numai alipită de această formaţiune conjunctivă, care alcătueşte un fel de sept fibros cervico-toracic independent de ea.

Domul pleural are următoarele raporturi identice cu raporturile vârfului pulmonar: medial vine in raport cu traheea şi cu esofagul, inainte cu clavicula, in sus cu vasele subclaviculare, cu ramurile acestor vase /mamara, vertebrala/ şi cu ramurile plexului brahial, iar inapoi- cu ganglionul stelat /care se găseşte în foseta supra-retro-pleurală, cu al 8-lea nerv cervical şi primul dorsal. Artera subcalaviculară este inconjurată in dreapta de nervul recurent care deasemenea vine in raport cu pleura. /fig. 9/

La nivelul unde pleura parietală trece depe un perete pe altul se formează sinurile pleurale. Aceste sinuri poartă denumiri după pereţi. Astfel avem sinul costo-mediastinal anterior şi posterior şi sinul costo-diafragmatic. Domul pleural este numit de unii autori sinul pleural superior.

In sinul costo-mediastinal posterior se găseşte marginea posterioară rotunjită a plămânului care umple complect şanţul costo-vertebral.

In schimb la nivelul fundurilor de sac costo-diafragmatice şi costo-mediastinale anterioare, marginea plămânului se află la distanţă de ele, distanţă care variază cu diversele stadii ale respiraţiei.

Proecţia fundurilor de sac pe peretele toracic o vom expune in capitolul topografiei toraco-pleuro-pulmonare.

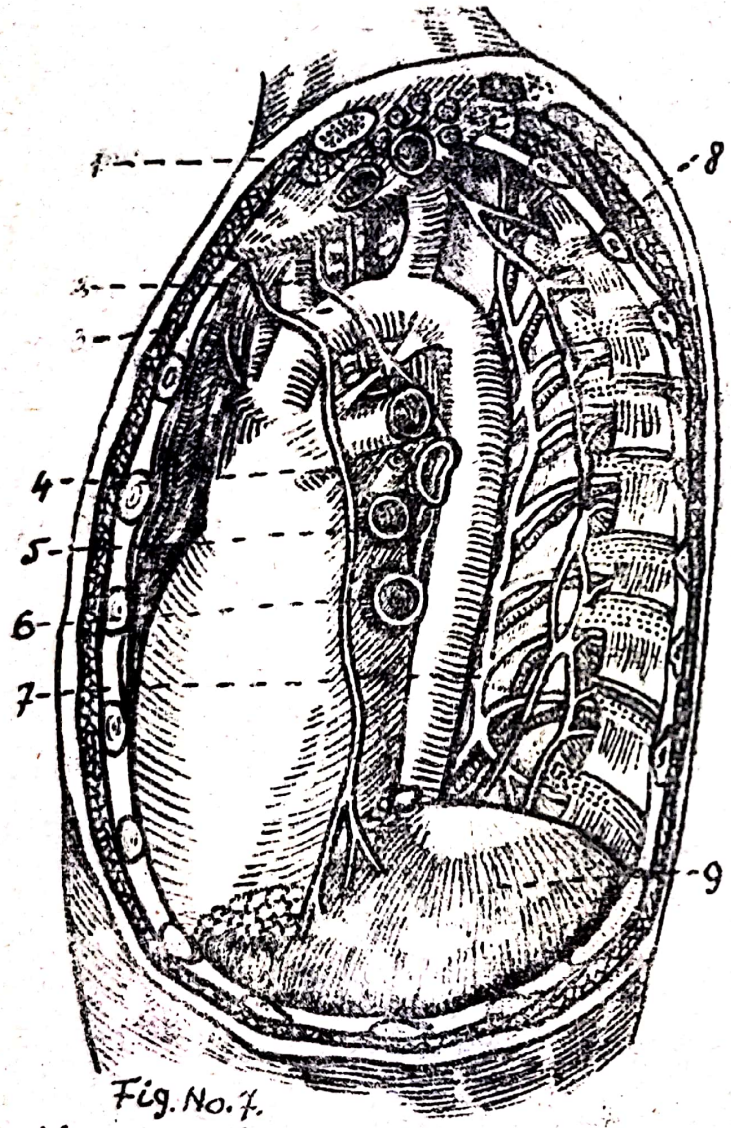

Fig. No. 7.

1. Vasele subclaviculare. 2. N. vag. 3. Crosa aortei. 4. N. frenic. 5, 6. Pedicolul pulmonar. 7. V. mică azigos. 8. Lanțul simpatic. 9. Diafragm.

CAVITATEA PLEURALA.

Intre cele două foițe ale pleurei se delimitează o cavitate numită cavitatea pleurală. Ea este virtuală în împrejurări normale, este un spațiu capilar, foițele pleurale venind în contact.

Plămânii sunt organe foarte elastice. Grație acestei elasticități se realizează solidaritatea funcțională dintre plămâni și peretele toracic. În respirație factorul activ este cutia toracică iar plămânii urmează deplasărilel acesteia. Pe de altă parte plămânii fiind închiși într'o cavitate închisă din cauza elasticității lor tind să-și micșoreze volumul și să se strângă și exercită o aspirație asupra peretelui toracic. Această aspirație determină între foițele pleurale o presiune

Fig. No. 8.

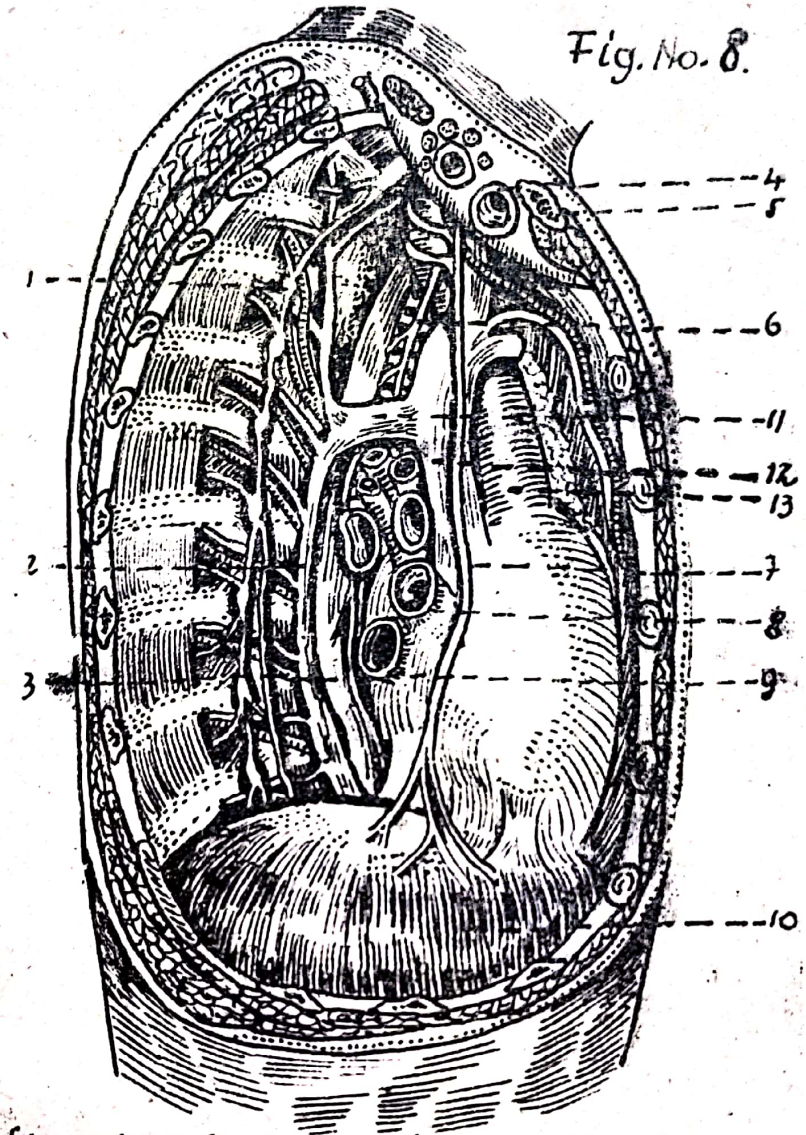

1. Simpaticul toracic. 2. Vena mare azigos. 3. Esofag. 4. Vasele subclaviculare. 5. Clavicula. 6. N. vag. 7. N. frenic. 8, 9. Pedicul pulmonar. 10. Diafragm. 11. Crosa v. azigos. 12. Vena cavă superioară. 13. Aortă.

inferioară presiunii atmosferice /așa numitul vid pleural/. Această presiune prezintă variațiuni în legătură cu fazele respirației și realizează alipirea plămânului de peretele toracic, adică alipirea foiței parietale a pleurei de cea viscerală. Variațiunile acestei presiuni au o mare influență asupra circulației.

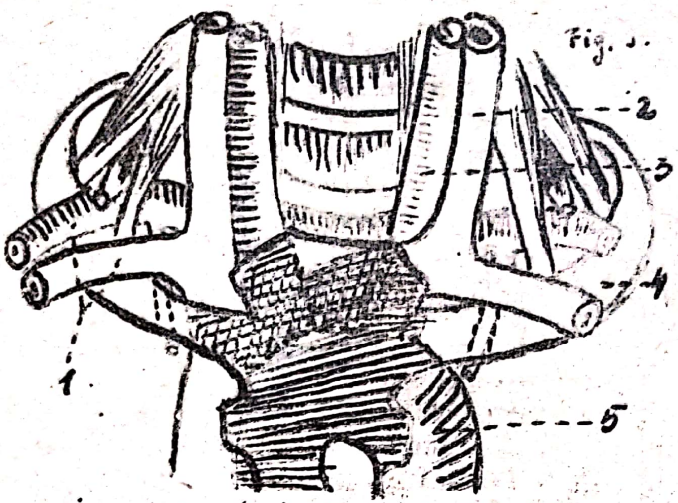

Fig. 3.

1-vase subclaviculare 2 vena jugul. internă 3 art. carotică primitiv. 4- coasta I 5-crosa aortei.

Când pătrunde aer între foiţele pleurale, pneumotoracele patologic sau terapeutic- cavitatea pleurală devine reală presiunea se egalează cu cea atmosferică sau îi devine chiar superioară şi plămânul se retractă - colabează. Deasemenea cavitatea pleurală devine reală când se formează între cele două foiţe o colecţie patologică: serozitate, puroiu, etc. In toate aceste cazuri avem turburări mai mult sau mai puţin accentuate datorită reducerii suprafeţei respiratoare prin colabarea plămânului şi deplasării în partea opusă a mediastinului din cauza presiunii mărite din cavitatea pleurală. In urma unor produse inflmatorii foiţele pleurale se pot suda pe o întindere mai mare sau mai mică constituind simfiza pleurală. Alteori iau naştere aderenţe limitate, bride care se opun colabării totale a plămânului atunci când aceasta e indicată în scop terapuetic.

Cavităţile pleurale sunt compartimentate incomplect prin câte un sept disnas în plan frontal şi format de pedicolul pulmonar şi de ligamentul triunghiular, forma-

ţiuni intinse intre faţa medială a plămânilor şi mediastin.

Fascia endotoracică, sau subpleurală este o lamă de ţesut conjunctiv care dubleazâ pe faţa externă pleura parietală. Fascia endotoracică are o desvoltare variabilă după regiuni. La nivelul regiunilor costale ea este subţire şi aderă de periost şi intercostalul intern. Inapoi in dreptul coloanei vertebrale este mai groasă şi legată de vertebre prin tracturi conjunctive. Deasemenea fascia este mai groasă la nivelul mediastinului. Pe diafragm ea este mai bine reprezentată la periferie şi este foarte subţire, disparentă in zona centrală. Insfârşit deasupra domului pleural, fasciaendotoracică formează un dom conjunctiv de care am amintit mai inainte.

T O P O G R A F I A P L A M A N I L O R:

Plămânii sunt organele respiraţiei şi sunt aşezaţi in cutia toracică de o parte şi de alta a mediastinului. Suprafaţa plămânilor este tăpetată de pleura viscerală, care-i dă aspectul strălucitor şi care uşurează deplasările organului in diferitele faze ale respiraţiei. Foiţa viscerală este subţire transparentă şi tapetează toată suprafaţa pulmonară exceptând o zonă extra pleurală situată la nivelul hilului.

Plămânii au o coloraţie gri-albăstruie la adulţi. Prin transparenţa foiţei viscerale se văd o serie de depozite negricioase cu un contur policiclic reproducând in mare limitele lobulilor pulmonari. Aceste pete apar aproximativ dela 30 ani şi devin din ce in ce mai numeroase cu vârsta existând nu numai la suprafaţa organului ci şi in profunzime.

Plămânii au o formă comparabilă cu o jumătate de con cu faţa plană privind mediastinul cu vârful in raport cu domul pleural şi cu baza puternic excavată repauzând pe diafragm.

Trebue să remarcăm dela inceput că cei doi plămâni nu sunt simetrici şi egali ca formă şi volu[illegible]

nul drept prezintă trei lobi separaţi prin două scizuri pe când cel stâng are doui lobi şi osingură scizură. Faţa internă a plămânului stâng este excavată /patul inimei/ şi marginea lui anterioară prezintă deasemenea o scobitură /incizura cardiacă/.

Raporturile plămânului se fac prin intermediul foiţelor pleurale.

Faţa externă a plămânilor se mai numeşte şi faţa costală şi este in raport cu coastele care determină de multe ori o impresiune pe ea şi cu spaţiile intercostale.

Faţa internă sau mediastinală este in raport cu mediastinul. Ea este aproape plană şi prezintă o zonă extrapleurală, hilul organului, care este aşezată mai aproape de marginea posterioară a plămânului. La nivelul hilului plămânul este legat de mediastin prin elementele pedicolului.

Pedicolul pulmonar este alcătuit din bronhie artera pulmonară, venele pulmnare, vasele bronhice, limfatice şi nervi. Acestе elemente sunt grupate diferit la dreaptă şi la stânga şi sunt inconjurate de o teacă pleurală rezultată din reflexiunea foiţei parietale in cea viscerală. Sub pedicol această reflexiune se continuă formându se astfel ligamentul triunghiular. /fig. lo/ La nivelul pedicolului pulmonar drept inaintea bronhiei se găseşte artera pulmonară iar pe un plan şi mai anterior şi inferior se află venele pulmonare. Vasele bronhice şi nervii se găsesc deobiceiu inapoia bronhiei. Pedicolul pulmonar drept este inconjurat de către crosa marei vene azygos.

In pedicolul pulmonar stâng artera pulmonară se găseşte deasupra bronhiei iar /fig.ll/ venele sunt situate pe un plan mai anterior şi inferior. Pedicolul stâng este in raport cu crosa aortei.

Faţa internă a plămânilor prezintă o excavaţie cardiacă situată inaintea hilului şi mult mai accentuată in partea stângă. Pe plămânul drept cava inferioară, azygosul şi trunchiurile brahio-cefalice imprimă câte o impresiune. Deasemenea aorta determină un şanţ pe faţa internă a plămânului stâng.

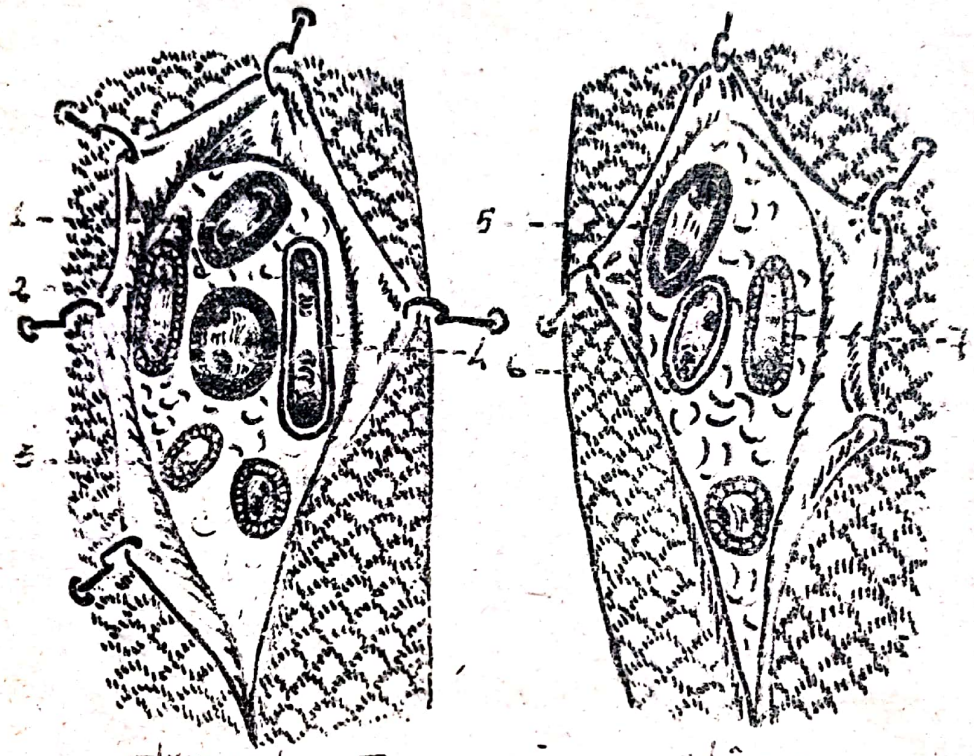

dreapta Fig. Nr. 10 stânga

1 artera pulmonară. 2 bronhie. 3-4 vase pulmonare. 5 artera pulmonară. 6 vasă pulmonară. 7 bronhie.

Vârful pulmonar are aceleaşi raporturi ca şi domul pleural.

Baza plămânului repauzează pe diafragm şi prin intermediul lui vine in raport cu organele intraabdominale. Astfel baza plămânului drept vine in raport cu lobul drept al ficatului iar baza plămânului stâng cu lobul stâng al ficatului, tuberozitatea mare a stomacului şi cu splina.

Marginea anterioară şi cea inferiară, pătrund in sinul respectiv, ne umplând complect acest sin.

Marginea posterioară groasă şi rotunjită ocupă fundul de sac costo-vertebro mediastinal.

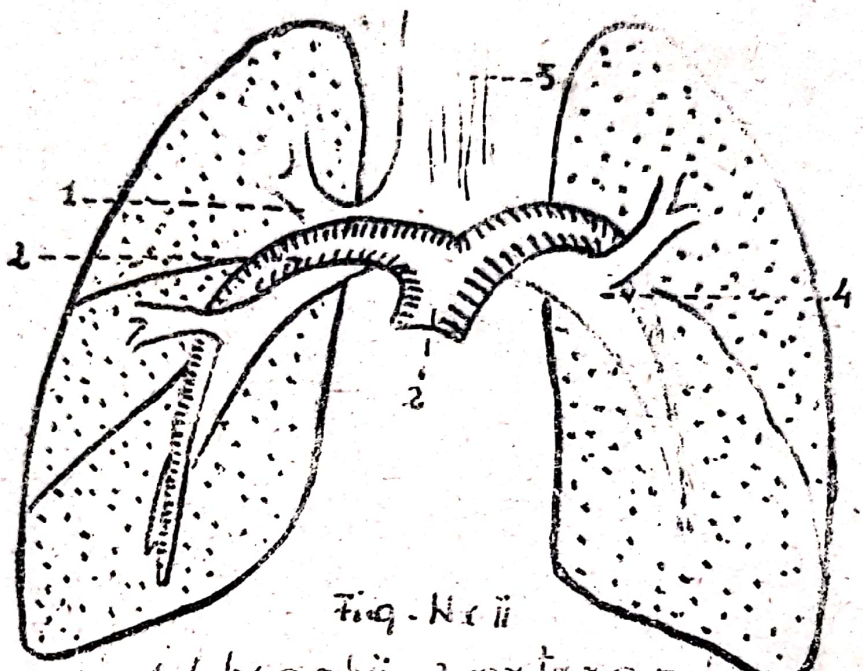

Fig. Nr II

1-4 bronhii. 2 artera pulmonară. 3 trahee

TOPOGRAFIA TORACO-PLEURO-PULMONARĂ.

Vom expune împreună diferitele date referitoare la proecţia pleurei şi a plămânilor, separaţia acestor date fiind artificială.

Proecţia scizurilor interlobare.

In dreapta scizura oblică porneşte din dreptul extremităţii vertebrale a celui de al treilea sau al patrulea spaţiu intercostal şi se termină în partea anterioară în vecinătatea articulaţieie a 6-a condro-costale drepte.

Scizura orizontală ia naştere din cea oblică la înălţimea omoplatului şi se termină înainte la stern în dreptul celui de al 3-lea spaţiu intercostal sau al 4-lea cartilagiu costal.

Scizura plămânului stâng este oblică. Extremitatea ei posterioară se proiectează deobicei la un nivel mai ridicat ca cea

a scizurei oblice drepte şi anume în al treilea spaţiu intercostal stâng la extremitatea vertebrală a acestui spaţiu. După un traect oblic descendent se termină înainte la a 6-a articulaţie condro-costală dreaptă.

Proecţia fundurilor de sac pleurale şi a marginilor plămânului în stânga.

Proecţia fundului de sac costo-mediastinal stâng începe la nivelul articulaţiei sterno-costo-claviculare. De aici linia de proecţie coboară înapoia sternului şi aproape de marginea lui stângă până la nivelul celui de al 4-lea cartilagiu costal. De aici sinul devieazâ la stânga lăsând descoperit pericardul şi după un traect oblic atinge al 7-lea cartilagiu costal, la aproximativ egală distanţă dintre stern şi articulaţia condro-costală respectivă. La înălţimea coastei 6-a el se află la o distanţă de aproximativ 2 cm de marginea sternului.

Fundul de sac inferior costo-diafragmatic continuă direcţia oblică a celui anterior pe urmă se apropie din ce în ce mai mult de orizontală şi atinge coasta 11 la o distanţă de 10 cm de linia mediană posterioară. La acest nivel se află punctul cel mai decliv al cavităţii pleurale. De aici linia de proecţie are un traect oblic ascendent şi după ce încrucişează coasta 12-a se termină în dreptul primei vertebre lombare unde se continuă cu fundul de sac posterior.

Marginea anterioară a plămânului stâng se proectează paralel cu sinul costomediastinal anterior de sus şi până la vertebra 4-a. Marginea plămânului se află la o distanţă de 10-15 cm de fundul de sac. Începând dela al 4-lea cartilagiu ea se îndepărtează de sin, având o oblicitate mai accentuată. La acest nivel se formează scobitura cardiacă. Plămânul încrucişează al 5-lea cartilagiu la 2-3 cm de marginea sternului şi atinge al 6-lea cartilagiu costal în 1/3 externă. De aici marginea inferioară a plămânului are o direcţie foarte oblică, aproape orizontală până la nivelul capului coastei

lla. Distanţa între fundul de sac şi plămân se măreşte mult în partea inferioară. Astfel la nivelul liniei axilare mijlocii, această distanţă este de 7-9 cm.

Proiecţia marginilor pleurale şi a marginilor plămânului în dreapta.

Sinul costo-mediastinal anterior drept începe la nivelul articulaţiei sterno-costo-claviculare drepte. De aici are un traect oblic şi trece linia mediană în dreptul celui de al 2-lea cartilagiu costal. De urmă coboară paralele cu marginea stângă a sternului până la marginea celui de al 4-lea cartilagiu costal. Dela acest punct fundul de sac trece din nou în dreapta liniei mediane şi având o direcţie oblic descendentă se continuă cu fundul de sac inferior la nivelul celei de 7-a articulaţii condrosternale drepte.

Fundul de sac costo-diafragmatic drept are o dispoziţie şi proecţie analoagă cu cel stâng.

Marginea anterioară a plămânului drept are acelaşi traect ca şi sinul costo-mediastinal fiind aşezată la o distanţă de 10-15 mm. Dela al 6-lea cartilagiu costal marginea inferioară se comportă identic cu marginea plămânului stâng.

Distanţele pe care le-am semnalat că separă marginile plămânilor de fundurile de sac pleurale nu sunt constante ci variază cu mişcările respiratorii. Astfel ele se reduc foarte mult în inspiraţie mai ales în partea anterioară. In partea inferioară rămâne întotdeuna o distanţă de 3-4 cm până la fundul sinului măsurată în linie axilară.

Raporturile fundurilor de sac şi a marginilor pulmonare.

Fundul de sac costo mediastinal anterior se insinuează între plastronul sterno-costal şi vasele mari în partea superioară şi între stern şi pericard în partea inferioară. Pleura aderă de muşchiul triunghiular al sternului, şi este separată de un strat de ţesut celular, de vase şi pericard. Fundul de sac costo-diafragmatic pătrunde în sinul costo-diafragmatic, fără a-i atinge însă fundul.

Profitând de această dispoziţie putem reseca o parte din rebordul costal fără să fim expuşi să lezăm pleura.

Proecţia lobilor pulmonari.

In acest capitol nu vom da date precise asupra proecţiei lobilor, date care se pot deduce din celeexpuse anterior, ci vom da orientare în mare asupra raporturilor lobilor cu peretele toracic. Privind toracele în normă posterioară, faţa posterioară corespunde lobului superior şi celui inferior atât în dreapta cât şi în stânga. Limita dintre ele se poate considera ca fiind formată de către extremitatea internă a spinelor omoplatului şi de orizontala care le uneşte.

Zona laterală a toracelui are raporturi diferite cu plămânii la dreapta şi la stânga. Punctul de reper este coasta a 4-a, la nivelul unde ea se încrucişează cu linia axilară mijlocie. In dreaptă putem spune că lobul superior se găseşte deasupra, lobul inferior sub-, iar lobul mijlociu înaintea acestui punct. La stânga înaintea şi desupra încrucişării se află lobul superior, iar dedsubt şi înapoi, lobul inferior.

Zona anterioară a peretelui toracic corespunde exclusiv lobului superior în stânga, iar în dreapta lobului superior şi mijlociu. Orizontala prin mamelon /la bărbat/ sau coasta 4-a marchează limita dintre cei doui lobi.

Explorare şi căi de acces.

Plămânul şi pleura se pot explora cu ajutorul a numeroase metode. La examenul clinic se întrebuinţează palpaţia, percuţia şi auscultaţia. Radiologia ne dă posibilităţi vaste de explorare.

Imaginea radiologică normală a toracelui ne prezintă pe linia mediană umbra coloanei vertebrale şi a mediastinului. De o parte şi de alta se văd zonele transparente pulmonare, traversate oblic de imaginea coastelor. In partea superioară

se observă proeminenţa claviculei.Pentru a putea localiza diversele afecţiuni pe placa radiografică,câmpul pulmonar se împarte într'o serie de zone.Astfel deosebim vârful /prin care se înţelege toată zona situată deasupra claviculei/,regiunea subclaviculară,hilul,zona pulmonară mijlocie şi zona bazală.

Câmpul pulmonar nu are un aspect uniform.La nivelul hilului se observă o serie de umbre,care se prelungesc şi în restul zonei pulmonare şi alcătuesc desenul pulmonar.Aceste umbre sunt date de vasele plămânilor,în special de umbra arterelor.

Cavitatea pleurală se poate explora prin endoscopie şi prin puncţie pleurală.

Prin puncţie pleurală înţelegem manopera prin care se introduce un ac până în cavitatea pleurală,traversând toate planurile peretelui toracic.În alegerea locului de puncţie trebue să avem în vedere datele topografice ale pereţilor toracici pentru a evita lezarea unor organe importante.

Astfel puncţia prea joasă,este de evitat fiindcă din cauza apropierii dintre peretele costal şi diafragm acesta din urmă poate fi uşor traversat şi acul pătrunde în cavitatea abdominală.Deaceea se puncţionează deobiceiu deasupra coastei a 9-a.Deasemenea este recomandabil să evităm vecinătatea mediastinului şi a axilei.Un nivel frecvent întrebuinţat pentru puncţie al 8-lea spaţiu intercostal în linia axilară posterioară.Reamintim,că puncţiile se fac înţepând la nivelul marginei superioare a coastei inferioare dintr'un spaţiu intercostal pentru a evita lezarea pachetului vasculo-nervos.Căile de acces operatorii asupra plămânului şi pleurei sunt fie calea costală,fie calea intercostală,fie cea combinată costală şi intercostală.Se poate pătrunde în cavitatea toracică secţionând toate planurile parietale dintr'un spaţiu intercostal,

pe o intindere care poate să meragă in unele cazuri până aproape de extremităţile lui. După secţionarea planurilor moi, cele două coaste se indepărtează puternic şi se poate obţine un acces larg asupra cavităţii toracice. In alte cazuri se poate pătrunde in torace rezecând o porţiune mai mare sau mai mică dintr'una sau mai multe coaste. Coastele se rezecă subperiostic.

M E D I A S T I N U L .

Medistinul este loja mijlocie a cavităţii toracice. Se prezintă ca un sept median, voluminos care separă complect cele două regiuni pleuro-pulmonare. Septul nu este perfect simetric, el este deviat in partea inferioară spre stânga prin prezenţa inimii.

Limite: mediastinul este delimitat inapoi de faţa anterioară a coloanei vertebrale care proemină puternic in torace, inainte- de faţa posterioară a plastronului sterno-costal, iar lateral de cele două pleure-mediastinale. Limita inferioară este formată de diafragm. In sus- nu există decât o delimitare artificială, reprezentată printr'un plan imaginar care trece dela manubriul sternal la discul dintre a 7-a cervicală şi prima dorsală. Acest plan este imaginar şi la nivelul lui mediastinul comunică larg cu gâtul. De fapt spaţiul mediastinal nu este un spaţiu inchis. Exceptând peretele anterior şi posterior, ceilalţi pereţi sunt traversaţi de o serie de organe. Astfel prin peretele lateral trec elementele pedicolului pulmonar, prin cel superior traheea, esofagul, nervii pneumogastrici, frenici, canalul toarcic şi o serie de trunchiuri vasculare, iar peretele inferior este traversat de vâna cavă inferioară, aorta, canalul toracic, esofagul, pneumogastricii, etc. Cu alte cuvinte spaţiul mediastinal comunică cu

regiunile învecinate./fig.12 - 13/

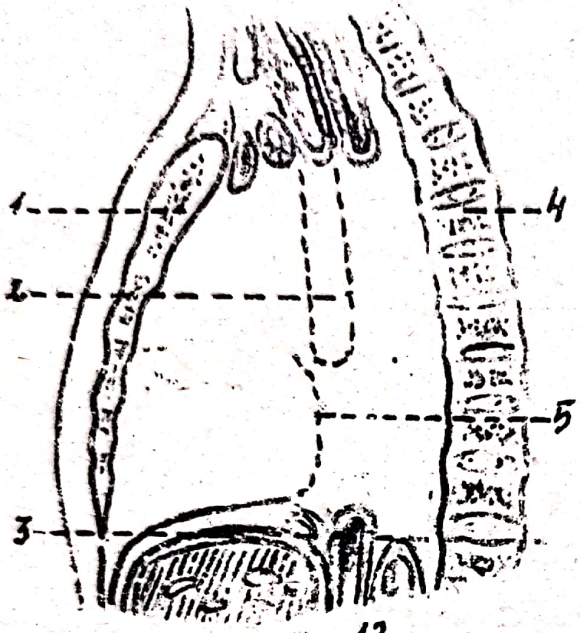

Fig. Nr. 12
1-stern, 2-traheea, 3-diafragm
4-coloana vertebrală
5-măduvă.

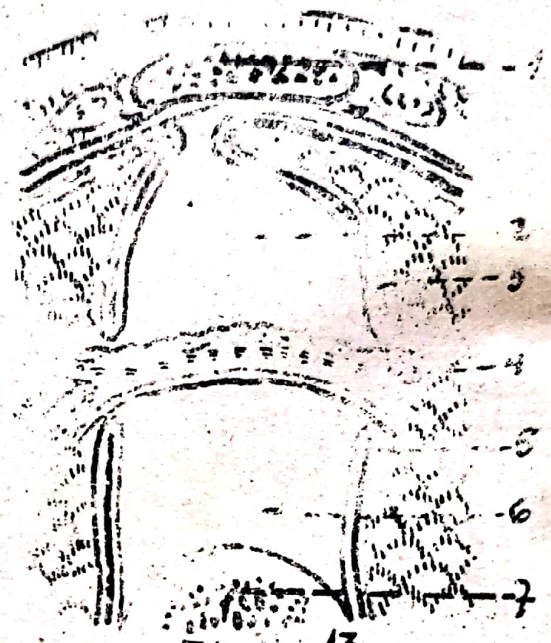

Fig. Nr. 13
1-stern, 2-mediastin ant.
3-5-pleură, 4-bronchie.
6-mediastin post.
7-coloană vertebrală.

In sus- am văzut că mediastinul comunică cu regiunea cervicală. In jos- el comunică cu abdomenul. Esofagul se continuă cu un organ intraperitoneal, stomacul. In partea anterioară baza mediastinului comunică cu ţesutul celular preperitoneal prin hiatul sternal şi sterno-costal al diafragmului, iar inapoi cu spaţiul retroperitoneal prin intermediul orificiului aortic. Aceste comunicări au o reală insemnătate in patologie. O infecţie din regiunea cervicală se poate propaga in mediastin, iar o colecţie din mediastin poate coborî in spaţiile retro-peritoneal, etc.

Mediastinul este separat printr-un plan frontal imaginar care trece prin bi-

furcaţia bronhiilor, intr'un mediastin anterior şi unul posterior. Acest plan nu are niciun substrat anatomic, la nivelul lui mediastinul anterior comunică larg cu cel posterior. Totuşi se menţine această separaţie din motive didactice şi având in vedere că afecţiunile acestor compartimente au un aspect diferit după cum sunt localizate in cel anterior sau in cel posterior.

MEDIASTINUL ANTERIOR.

Ocupă aproximativ cele două treimi anterioare ale spaţiului mediastinal.

Am văzut mai inainte care sunt pereţii mediastinului. Acum vom complecta aceste date cu câteva precizări. Inainte, intre peretele anterior pe care l-am zis şi organele mediastinale se insinuează regiunea pleuro-pulmonară adică fundurile de sac costo-mediastinale anterioare şi marginile anterioare ale plămânilor. Intre sinurile costo-mediastinale se delimitează două triunghiuri care vin in contact prin vârful lor. Cel superior se numeşte timic, iar cel inferior pericardic şi la nivelul lor organele mediastinului anterior vin in raport direct cu plastronul sterno-costal.

Pereţii laterali sun excavaţi in partea inferioară in dreptul inimii şi convecşi in partea superioară.

Pentru uşurinţa descrierii, mediastinul anterior se subimparte intr'o serie de etaje. Astfel sub pplanul orizontalei care trece prin a.3-a articulaţie condro-sternală, se descrie un etaj inferior, care conţine pericardul şi inima. Etajul superior este subdivizat intr'un subetaj inferior şi unul superior printr'un plan deasemenea orizontal trecând prin partea inferioară a primei articulaţii condro-sternale. Etajul superior conţine un prim plan timusul sau resturile timusului, iar pe un al doilea plan vasele mari. Subetajul inferior conţine cava superioară, aorta şi artera pulmonară, iar cel superior pe un

plan anterior trunchiurile vânoase brahio-cefalice iar pe un plan posterior trunchiul arterial brahio-cefalic./fig. 14/.

ETAJUL INFERIOR AL MEDIASTINULUI ANTERIOR.

Topografia inimii şi a pericardului:

Pericardul, este un sac fibro-seros, care inveleşte inima şi o porţiune din vasele mari care pleacă sau sosec la inimă. Porţiunea externă a pericardului este de natură fibroasă, rezistentă şi protejează inima contribuind foarte mult la fixarea ei in poziţia pe care o ocupă.

Pericardul seros este aşezat în interiorul saculuí fibros, având o foiţă parietală care tapetează faţa profundă a sacului fibros şi o foiţă viscerală care se intinde pe suprafaţa mio-cardului şi pe originea vaselor mari in porţiunea lor intrapericardică. Intre cele două foiţe se delimitează cavitatea pericardică virtuală in imprejurări normale.

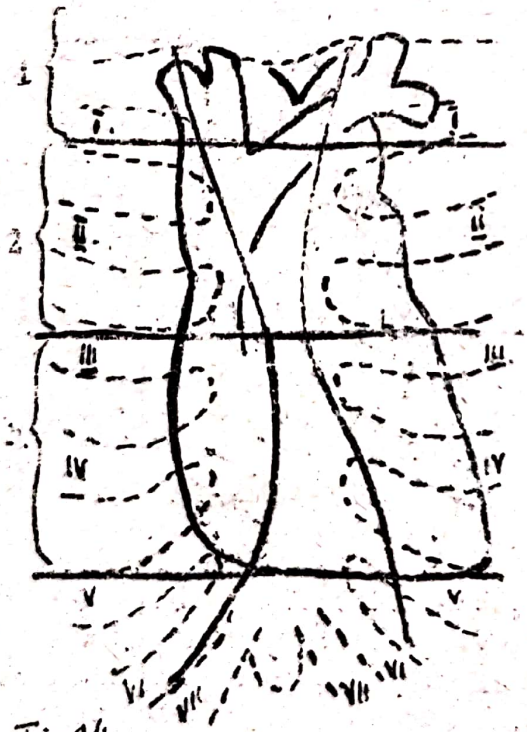

Fig 14.
1. sub etajul superior.
2. sub etajul inferior
3. etajul inferior.

Raporturi pericardul considerat in ansamblu are forma unui con cu baza fixată de diafragm şi cu vârful trunchiat care se prinde pe vasele mari.

Acestui con i-se descrie o faţă anterioară, una posterioară, o bază, două margini laterale şi un vârf.

Faţa anterioară, a pericardului coresounde plastronului stero -costal. Raporturi mai mult sau mai puţin imediate cu acest plastron nu are decât pe o zonă destul de redusă, prin intermediul ţesutului celular care umple spaţiul pre - sau sterno-pericardic. Această zonă se chiamă porţiunea liberă. In rest pericardul este acoperit de fundurile de sac costomediastinale anterioare ale pleurei.

Pe faţa posterioară a plastronului se inseră muşchiul triunghiular al sternului. Există raporturi importante intre pleură, triunghiular şi pericard. Inaintea pericardului se găseşte un strat de ţesut celulo-grăsos pre-pericardic, care lateral se insinuează între pleură şi pericard şi devine din ce în ce mai subţire în partea posterioară. Pleura aderă de muşchiul triunghiular, în schimb se poate deslipi uşor de pericard utilizând spaţiul dintre ele, umplut cu ţesutul celular amintit. Această dispoziţie este foarte utilă în intervenţiile asupra inimii, permiţând îndepărtarea fundurilor de sac prin tracţiuni executate asupra triunghiualrului desinserat depe stern.

Faţa posterioară a pericardului vine în raport cu organele mediastinului posterior, formând oarecum, la acest nivel peretele posterioral mediastinului anterior.

Raporturile mai importante sunt cu esofagul, /corespunde fundului de sac al lui Haller/ cu aorta descendentă, cu marea venă azygos şi cu canalul toracic.

Marginile laterale ale pericardului vin în contact cu pleura mediastinală şi cu faţa internă a plămânilor prin intermediul unui strat redus de ţesut celular /continuarea ţesutului prepericardic/. Intre pleură şi pericard trece nervul frenic şi vasele diafragmatice superioare.

Baza saculuí pericadric aderă de diafragm. Totuşi există şi la acest nivel

un strat foarte subţire de ţesut celular intre cele două organe depinzând de fascia endotoracică. Baza repauzează pe foliola anterioară şi stângă a centrului frenic şi prin intermediul diafragmului vine in raport cu cavitatea abdominală şi mai exact cu lobul stâng al ficatului şi cu tuberozitatea marea stomacului.

Vârful, sacului pericardic se prelungeşte pe vasele mari continuându-se cu tunica lor externă. Sacul seros se separă la acest nivel de cel fibros, foiţa parietală reflectându-se şi continuându-se cu foiţa viscerală.

Inima.

Organul central al aparatului circulator se găseşte in interiorul sacului pericardic fiind parcă suspendat de pediculii ei vasculari. Mijloacele ei de fixare, /pericard, vasele, plămânii, diafragmul, etc./ îi permit o mobilitatea destul de mare. Intr'adevăr poziţia inimii variază in timpul mişcărilor diafragmului şi cu atitudinea individului, această mobiliteate este intrebuinţată in clinică in unele cazuri pentru a pune in evidenţă şi palpa vârful inimii.

Inima prezintă de studiat o faţă anterioară sau sterno-costală, una inferioară sau diafragmatică, o bază, un vârf, o margine stângă şi una dreaptă. Inima se găseşte inapoia şternului şi trece mai mult in stânga linie mediane. Orientarea ei este următoarea: baza priveşte inapoi, la dreapta şi puţin in sus, vârful in jos la stânga şi inainte.

Deci marele ax al organului este inclinat inainte, in jos şi la stânga.

Inima găsindu-se in interiorul sacului pericardic raporturile ei sunt identice cu ale acestuia din urmă. Repetându-le pe scurt şi considerându-le după feţele organului şi prin intermediul pericărdului putem spune că raporturile inimii sunt următoarele: faţa anterioară- cu plastronul sterno-coastal, pleura şi plămânul. Faţa inferioară- cu diafragmul şi prin acesta cu ficatul şi stomacul, iar baza cu

mediastinul posterior /esofag,aorta,etc/.

ETAJUL SUPERIOR.

Topografia timusului.

Timusul se gseşte pe planul cel mai anterior al etajului superior. Nu este insă un organ exclusiv mediastinal, ci are şi o porţiune cervicală. In partea inferioară trimite o prelungire care coboară inaintea inimii pe o distanţă variabilă. Timusul este o glandă cu secreţie internă un organ transitoriu care deobiceiu nu mai există la adult. Data la care incepe involuţia timusului este foarte mult discutată şi fixată de unii la vârsta de 2-3 ani, iăr de alţii la epoca pubertăţii. Involuţia ar fi terminată ap roximativ la vârsta de 25 ani. Glanda poate insă resista sau se poate hipertrofia la copii cauzând o serie de tulburări mai mult sau mai puţin grave. Organul prezintă doui lobi şi este invelit intr'o capsulă.

Porţiunea cervicală se găseşte inapoia muşchilor subhioidieneі, inaintea traheei, a trunchiurilor vânpase brahio-cefalice şi a porţiunilor iniţiale ale carotidelor şi arterelor subclaviculare. In sus această porţiune cervicală poate ajunge până in apropierea corpului tiroid.

Porţiunea toracică, este in raport inainte cu sternul. In partea inferioară, intre glandă şi stern se interpune fundul de sac pleural delimitând triunghiul timic precum şi marginea anterioară a plămânului.

Inapoi timusul corespunde pericardului in partea inferioară, iar deasupra vaselor mari din mediastin /vena cavă superioară, aortă, pulmonară, trunchiurile văenoase brahio-cefalice, trunchiul arterial brahio-cefalic, carotida şi subclaviculara atângă/ şi trahee.

Deasemenea ea este in raport inapoi cu nervul cardiac inferior drept.

O hipertrofie timică poate da complicaţiuni grave prin compresiunea pe care o exercită asupra acestor elemente.

Explorare şi căi de acces: metoda cea mai bună de explorare este cea radiologică. Trebue să accentuăm însă că timusul nu devine vizibil decât în caz de hipertrofie; în imprejurări normale umbra lui se suprapune cu cea a vaselor mari. Timusul hipertrofiat se poate palpa în unele cazuri deasupra manubriului sternal. Calea de acces asupra timusului este cea supraternală.

Subetajul inferior, este ocupat dela dreapta la stânga de vâna cavă superioară, aorta şi artera pulmonară.

Dintre cele trei vase aorta este cea mai anterioară;

Partea ascendentă a aortei şi arterei pulmonare sunt aproape în intregime intrapericardice şi învelite într'o teacă comună formată de pericardul seros, pe când cava superioară în cea mai mare parte este situată înfara pericardului.

Dăm în cele ce urmează raporturile importante ale celor trei vase mari.

Aorta ascendentă vine în raport înainte cu sternul /anevrismele aortei pot eroda acest os./, înapoi- cu ramura dreaptă a arterei pulmonare şi cu atriul drept, la dreapta cu cava superioară şi cu urechiuşa dreaptă, iar la stânga cu artera pulmonară.

Arterea pulmonară are raporturi anterioare cu plastronul sterno-costal, posterioare cu atriul stâng şi bifurcaţia traheei, la stânga, cu pleura şi plămânul stâng, iar la dreapta cu aorta.

Vena cavă superioară are următoarele raporturi: înainte cu sternul, înapoi cu trahea, bronhia dreaptă, la stânga cu aorta, iar la dreapta cu frenicul, pleura şi plămânul drept.

Subetajul superior conţine pe un prim plan trunchiurile vânoase brahio-cefalice iar înapoia lor trunchiul arterial

brahio-cefalic.

Trunchiurile vânoase brahio-cefalice.

Nusunt perfect simetrice. Cel stâng este mai lung şi cu o direcţie aproape orizontală pe când cel drept este mult mai scurt şi aprope vertical. Ele iau naştere la nivelul articulaţiilor sterno-claviculare din confluenţa venelor subclaviculare şi jugulare şi se unesc inapoia 1-lui cartilagiu costal din dreapta, formând vâna cavă superioară.

Trunchiurile vânoase brahio cefalice sunt in raport cu furculiţa sternală extremitatea internă a claviculei şi cu articulaţia dintre ele. Inapoia trunchiurilor vânoase se află trunchiul arterial brahio-cefalic, carotida şi subclaviculara stângă. Trunchiul arterial brahio-cefalic are raportrui posterioare cu traheea, inainte cu trunchiul vânos drept, cu sternul şi cu articulaţia sterno-claviculară dreaptă, la dreapta cu pleura şi plămânul, iar la stânga cu carotida primitivă stângă.

Topografia toraco-cardio-vasculară.

In acest capitol vom expune o serie de date extrem de importante in practică şi anume proecţia pe pereţii toracici a pericardului, inimei şi a vaselor din mediastinul anterior.

Proecţia inimii raportată la coloana vertebrală inima răspunde vertebrelor 4-8 dorsale care se numesc vertebre cardiace.

Vertebra 4-a e numită incă "supracardiacă" şi corespunde vaselor mari. A 5-a vertebră este infundibulara şi corespunde infundibulului şi valvulelor sigmoide aortice. Vertebra a 6-a dorsală este auriculara a 7-a este ventriculara, iar a 8-a este vertebra vârfului.

Proecţia cordului

Pe plastronul sterno-costal inima se proectează determinând patru puncte şi unindu cu câte o line curbă cu convexitatea externă.

P[illegible] sunt [illegible]

marginea superioară a celui al 3-lea cartilagiu costal la 1 cm de stern, iar celălalt la nivelul articulației a 5-a condro-sternale drepte.

In stânga avem un punct superior situat in al doulle a spațiu intercostal la 2 cm de stern și un punct inferior /vârful inimei, care se află pe marginea superioară a cartilagiului 5 costal la 8 cm la stg. limie medio-sternale./fig15/

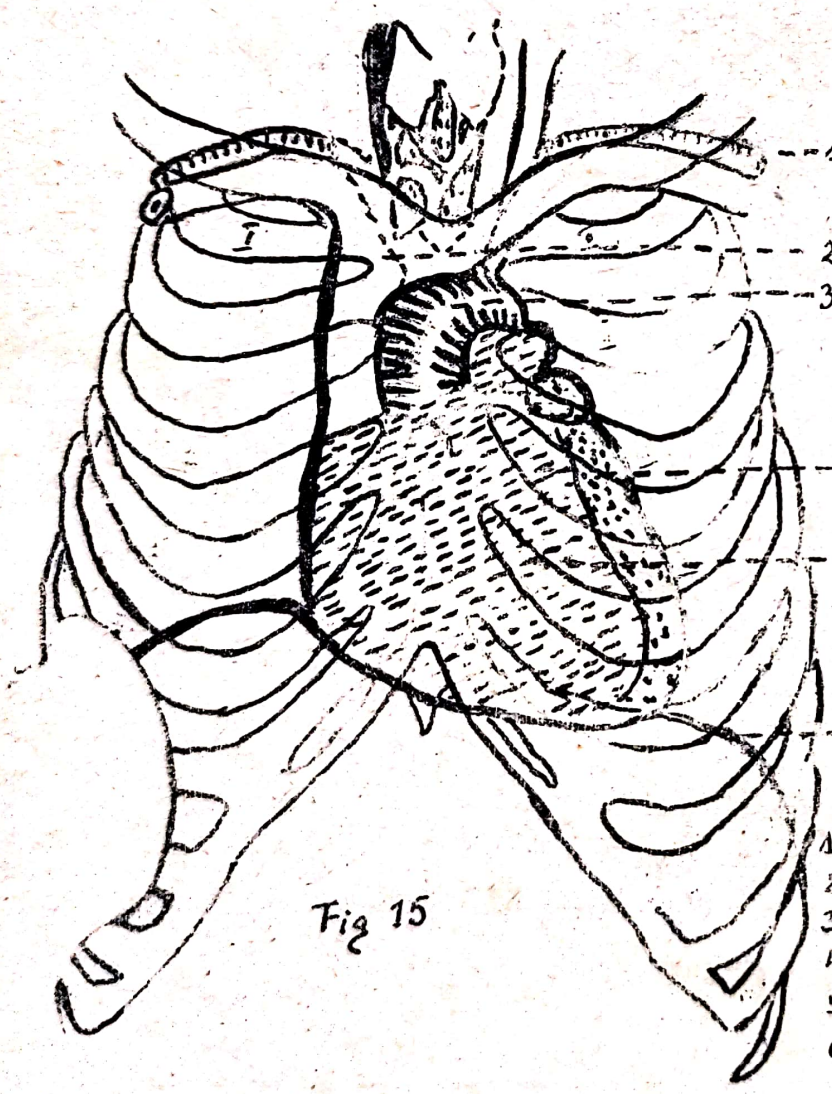

Fig 15

Vârful inimei. Ocupă o situație variabilă după indivizi și după poziția corpului. Se găsește in al 4-lea sau al 5-lea spațiu intercostal stâng sau inapoia coastei 5-a puțin sub și medial de mamelon pe verticala situată la 8 cm de linia medio-sternală.

Prin palpare

1. vasele subclaviculare
2. vena cavă superioară
3. aorta.
4. ventricolul stâng.
5. ventricolul drept
6. diafragmul.

se poate simţi la acest nivel bătăile produse de vârful inimii /<u>socul apexian</u>/.

Aria de proecţie a inimii nu este mediană, ea este deplasată la stânga. Reamintim că linia medio-sternală împarte inima în două porţiuni inegale. 1/3 situată ladreapta cuprinde atriul drept, jumătate din atriul stâng şi o mică parte din ventricolul drept. Cele două treimi situate în stânga liniei mediane cuprind restul inimei.

Zona de proecţie a inimii este înscrisă pe o regiune mai largă formată de <u>proecţia pericardului</u>. Aceasta se proecteaza în felul următor: unim printr'o linie a 2-a articulaţie condro-sternală dreaptă cu 1-a stângă, iar în jos ducem o orizontală prin baza apendicelui xifoid, care depăşeşte cu 2 cm marginea dreaptă a sternului şi cu 6-8 cm marginea stg-. Extremităţile acestor linii se unesc cu alte două linii verticale cu convexitatea îndreptată lateral./fig. 16/

Zona astfel delimitată nu corespunde direct plastronului sterno-costal decât în partea mijlocie. În dreapta şi în stânga ea este acoperită de fundul de sac costo-mediastinal anterior şi de marginea anterioară a plămânilor.

Porţiunea aşa numită <u>liberă</u>, a pericardului are o formă triunghiulară cu baza în jos. Marginile laterale ale triunghiului sunt formate de fundurile de sac pleurale care delimitează între ele triunghiul pericardic. Baza triunghiului corespunde articulaţiilor a 3-a condro-sternale. Această porţiune liberă a pericardului este liberă de dar este acoperită în parte de plastronul sterno-costal. Zona într'adevăr liberă a pericardului deci accesibilă punctiilor se găseşte între marginea stg. asternului şi fundul de sac anterior stg. al pleurei. Punctia pericardului şi a inimei, fără lezarea pleurei se face în al 5-lea sau al 6-lea spaţiu intercostal stâng imediat lângă stern. <u>Proecţia orificiilor inimii</u>. În mod schematic aceste orificii se proecteaza pe

plastronul sterno-costal dealungul unor linii care pornesc dela cartilagiu costal al 3-lea stg.Orificiul arterei pulmonare este indicat de o linie orizontală care pleacă dela al 3-lea cartilgiu costal stg.spre cel de partea dreaptă.Orificiul se găseşte inapoia sternului şi imparte inapoia marginii superioare a cartilagiului 3.

Linia pe care se proectează orificiul aortic este oblică,mergând dela al treilea cartilagiu stg spre spaţiul al treilea intercostal drept sau spre coasta 4-a. Orificiul se intinde inapoia jumătăţii stg a sternului.

Orificiile atrio-ventriculare se proectează pe o linie şi mai oblică care uneşte al treilea cartilagiu din stg.cu al 6-lea din dreapta.Jumătatea stg corespunde orificiului atrio-ventricular stg,iar ceea dreaptă celui drept.

Aceste proecţii sunt doar schematice şi nu corespund situaţiei exacte a orificiilor.

Focarele de auscultaţie.In timpul funcţionării inimii se produc zgomote sincrone cu fazele revoluţiei cardiace.Aceste sgomote sunt produse de contracţiunea musculaturii inimei şi de inchiderea aparatului valvular.In mare parte deci,aceste sgomote se produc la nivelul orificiilor inimii şi sunt ascultate, in cursul examinării unui bolnav,pentru a descoperi modificările patologice.

Orificiul pulmonarei şi atrio-ventricular drept se ascultă aproximativ acolo unde se proectează şi anume-primul in al 2-lea spaţiu intercostal stg,chiar lângă stern,iar al douilea la inălţimea cartilagiului al 5lea costal pe linia medio-sternală.

Zgomotele produse la nivelul celorlalte două orificii nu se pot percepe acolo unde se proectează acesteorificii din cauza anumitor dispoziţii anatomice.Si anume orificiul aortic se află profund inapoia orificiului pulmonar,iar orificiul atrio-ventricular stg inapoia

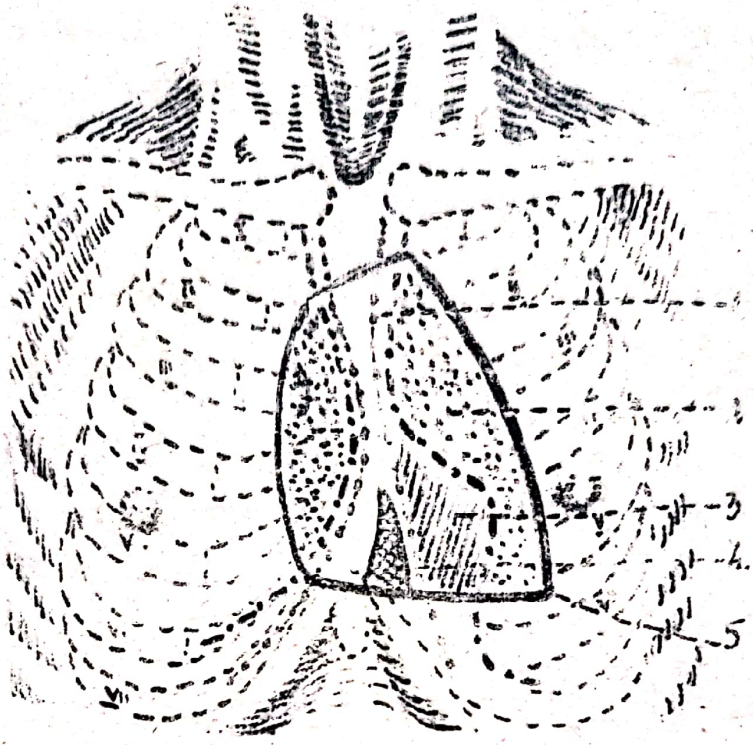

Fig 16.
1. pleura.
2. marginea plămânului
3. inima.
4. zona fibroasă a pericardului
5. pericard.

celui drept din cauza incrucişării ventricolelor. La nivelul proecţiilor anatomice, sgomotele orificiilor se suprapun. D in această cauză, pentru aceste două orificii sau fixat punctele de auscultaţie mai indepărtate situate pe direcţiile unde se propagă sgomotele. Astfel orificiul atrio-ventricular stg se ascultă la vârful inimii, iar cel aortic în al doilea spaţiu intercostal imediat lângă stern.

Proecţia vaselor mari.

Aorta ascendentă, se proecteaza la nivelul mijlocului sternului dela nivelul orificiului până la prima articulaţie condrosternală stg. Descrie în totalitate o curbă cu convexitatea la dreapta.

Arterea pulmonară, se găseşte la marginea stg a sternului dela orificiu şi până la marginea superioară a cartilagiului

2-lea costal stg.

Vâna cavă superioară. Se află parţial inapoia marginei drepte a sternului, iar vertical se intinde între primul şi al treilea cartilagiu costal drept.

Trunchiurile vânoase brahio-cefalice iau naştere în dreptul articulaţiilor sterno-claviculare şi se unesc inapoia primului cartilagiu costal drept.

Proecţia trunchiului din stânga este reprezentată printr'o bandă care traversează oblic manubriul sternal dela articulaţia sterno-clavicularâ stângă până la primul cartilagiu costal drept.

Trunchiul vânos din dreapta corespunde primei articulaţii condro-sternale drepte.

Trunchiul arterial brahio-cefalic, se proiectează pe porţiunea mijlocie a manubriului sternal, până la orizontala care uneşte marginea inferioară a primelor cartilagii costale.

Explorarea organelor mediastinului anterior. Inima se poate explora prin palpare, percuţie şi auscultaţie. Inima şi vasele mari se pot explora şi radiologic.

Aspectul radiologic al inimii şi vaselor mari.

La examenul radiologic inima şi vasele mari apar ca o umbră situată înaintea coloanei vertebrale. Această umbră repauzează pe conturul diafragmului şi este delimitată la dreapta şi la stg prin câte o linie sinuoasă, compusă din mai multe arcuri. Arcurile corespund proecţiei vaselor mari sau a cavităţilor inimii. /fig. 17/

Astfel în partea dreaptă conturul este format din două arcuri. El începe în jos cu arcul atriului drept, deasupra căruia se poate vedea al doilea arc format de marginea dreaptă a venei cave superioare, în partea cea mai superioară acest contur devine spre dreapta, datorită umbrei trunchiului vânos brahio-cefalic vânos drept.

Conturul stg al umbrei cardio-vasculare prezintă trei arcuri. Mergând de jos

Fig17

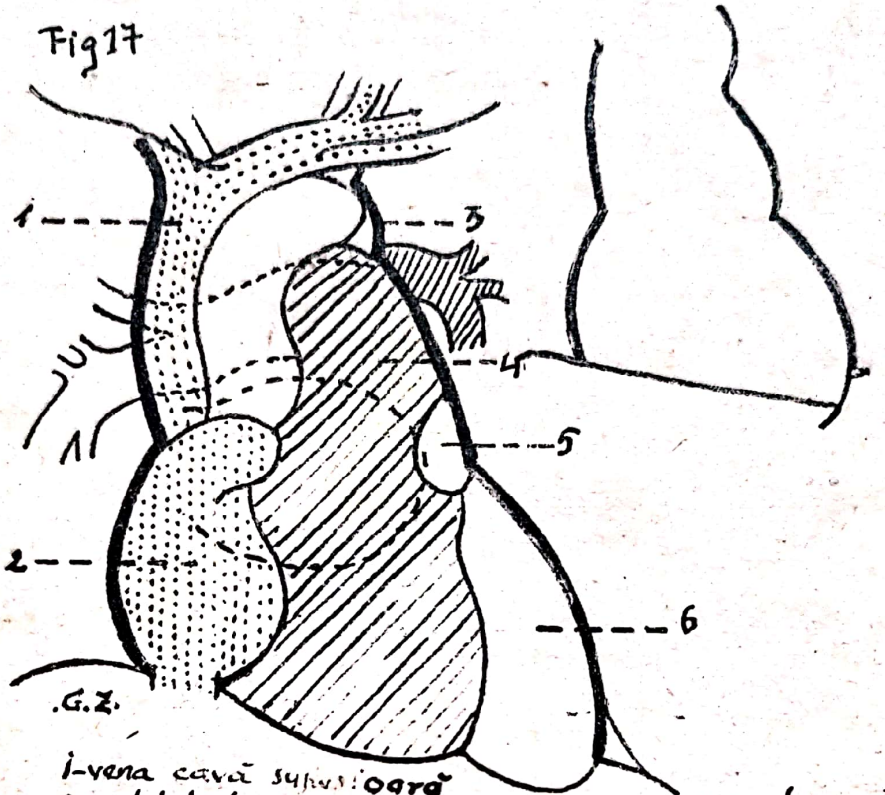

1-vena cavă superioară
2-atriul drept 3. crosa aortei 4- art.pulmon.
5-urechiușa stg. 6-ventricol stâng.

în sus acestea sunt următoarele: arcul ventricolului stg, arcul pulmonar /format în partea anterioară de auriculul stg şi în partea superioară de artera pulmonară/ şi arcul aortei.

Explorarea radiologică a inimei nu poate da date precise asupra modificărilor patologice survenite la nivelul inimei sau vaselor mari, cum ar fi schimbările de volum, etc. Pe lângă examinarea conturului se mai explorează şi dimensiunile diferitelor diametre care unesc anumite puncte ale imaginei radiologice, şi care furnizează deasemenea date relative la modificările volumetrice.

Căi de acces.

Pentru descoperirea vaselor mari /aortă, pumonară, cavă, trunchiurile brahiocefalice/ este nevoie de resecţia porţiunii superioare a sternului, a cartilagiilor costale şi a claviculei după caz. Căile de acces asupra inimii şi pericardului sunt multiple.

In ultima analiză se pot deosebi trei căi şi anume: calea anterioară, calea transdiafragmatică extraperitoneală, şi calea transperitoneală diafragmatică. Prin intermediul diafragmului se pot simţi bătăile cordului şi tot prin diafragm se pot executa masajul cordului cu ocazia intervenţiilor abdominale în caz de sincopă cardiacă.

Calea transdiafragmatică extraperitoneală /xifoidiană/ se întrebuinţează pentru abordarea pericardului. Se face o incizie a peretelui abdominal în epigastru şi se pătrunde în spaţiul preperitoneal. Ajuns în acest spaţiu, se traversează inserţiile sternale ale diafragmului ţinându-ne de faţa posterioară a apendicelui xifoid şi se pătrunde astfel în cavitatea toracică abordând pericardul. Pentru intervenţii asupra inimei se întrebuinţează căile anterioare.

Se poate pune în evidenţă inima rezecând una sau mai multe coaste, creind un lambou cuprinzând coastele 3-6, sau procedând fie la rezecţie, fie la secţionarea mediană a sternului.

MEDIASTINUL POSTERIOR.

Spre deosebire de mediastinul anterior spaţiul mediastinal posterior apare mult mai regulat. Pereţii mediastinului sunt aproape netezi, iar cavitatea delimitată de ei este mult mai largă în partea superioară.

Cavitatea mediastinului posterior conţine o serie de organe şi ţesut celulograsos care în sus se continuă cu cel al gâtului.

In mediastinal posterior se găsesc următoarele organe: traheea cu bronhiile, esofagul, aorta, venele azygos, canalul toracic, nervii pneumogastrici, simpaticul toracic şi ganglioni simpatici. /fig.18/

Aceste organe sunt dispuse pe trei planuri. De înainte înapoi pe primul plan se găseşte traheea cu bronhiile, pe al doilea esofagul, iar pe al treilea aorta, canalul toracic şi venele azygos. Nu toate pla-

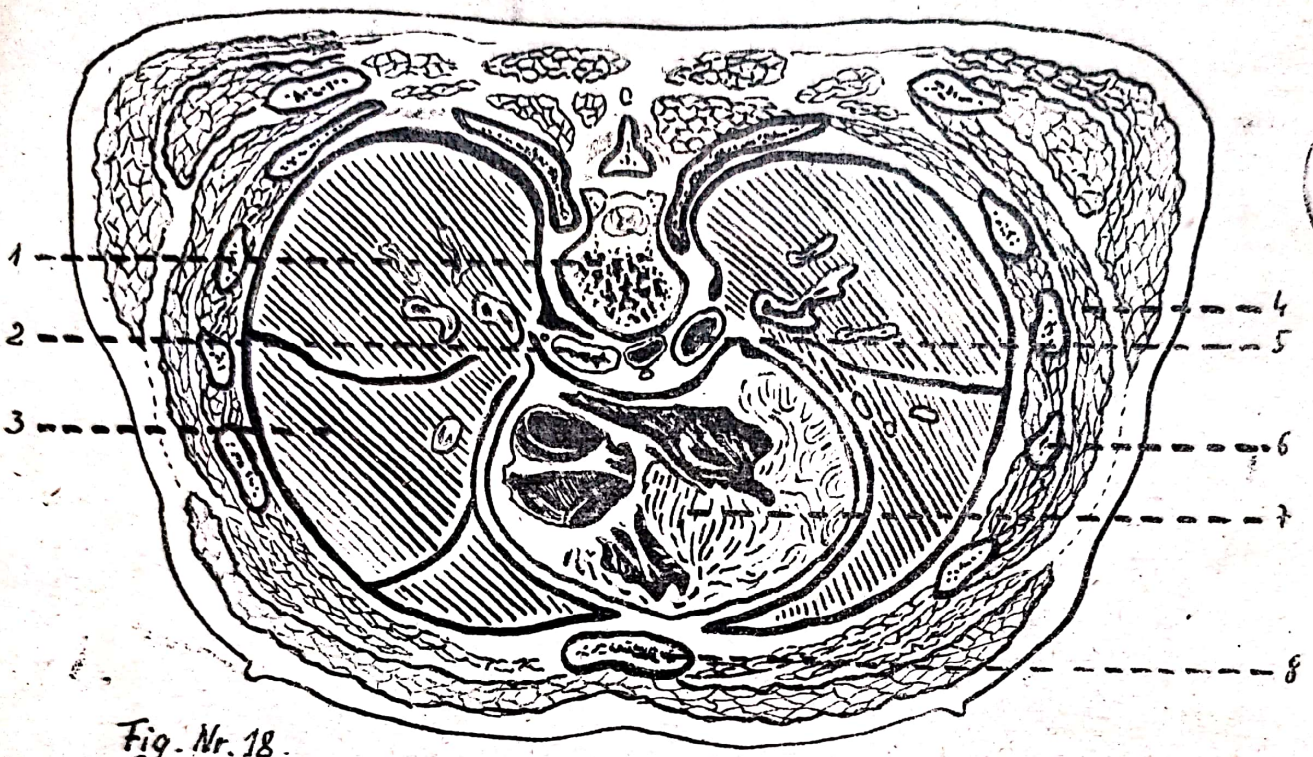

Fig. Nr. 18.
1. Coloana vertebrală. 2. Esofag. 3. Plămân. 4. M. dintat mare. 5. Aorta. 6. Coastă. 7. Inima 8. Stern.

nurile ocupă însă intreaga înălţime a mediastinului. Astfel trahea se bifurcă la nivelul vertebrei a 5-a dorsale. Deasupra ei esofagul vine in raport direct cu coloana vertebrală. Crosa aortei se ridică numai până la vertebra 3-a dorsală.

Traheea toracică.

Continuă direcţia porţiunii cervicale. Se găseşte aproximativ pe linia mediană, fiind deplsată uşor spre dreapta la nivelul crosei aortei. Pe de altă parte, pe măsură ce coboară ea se indepărtează tot mai mult de peretele anterior al toracelui fiind situată paralel şi la o distanţă aproape constantă de coloana vertebrală.

Raporturile traheei toracice se pot rezuma astfel: inainte- vine in raport cu bifurcatia arterei pulmonare,

aorta ascendentă, trunchiul arterial brahio-cefalic şi carotida primitivă stg, iar prin intermediul lor cu trunchiul vânos brahio-cefalic stg. Flancul drept al traheei vine in raport inainte- cu vâna cavă superioară. Deasupra trunchiului vânos brahio-cefalic stâng faţa anterioară a traheei vine in raport cu timusul.

In stg traheei se află crosa aortei, carotida primitivă şi subclaviculara stg., crosa canalului toracic, pneumogastricul şi pleura mediastinală. /fig. 19/

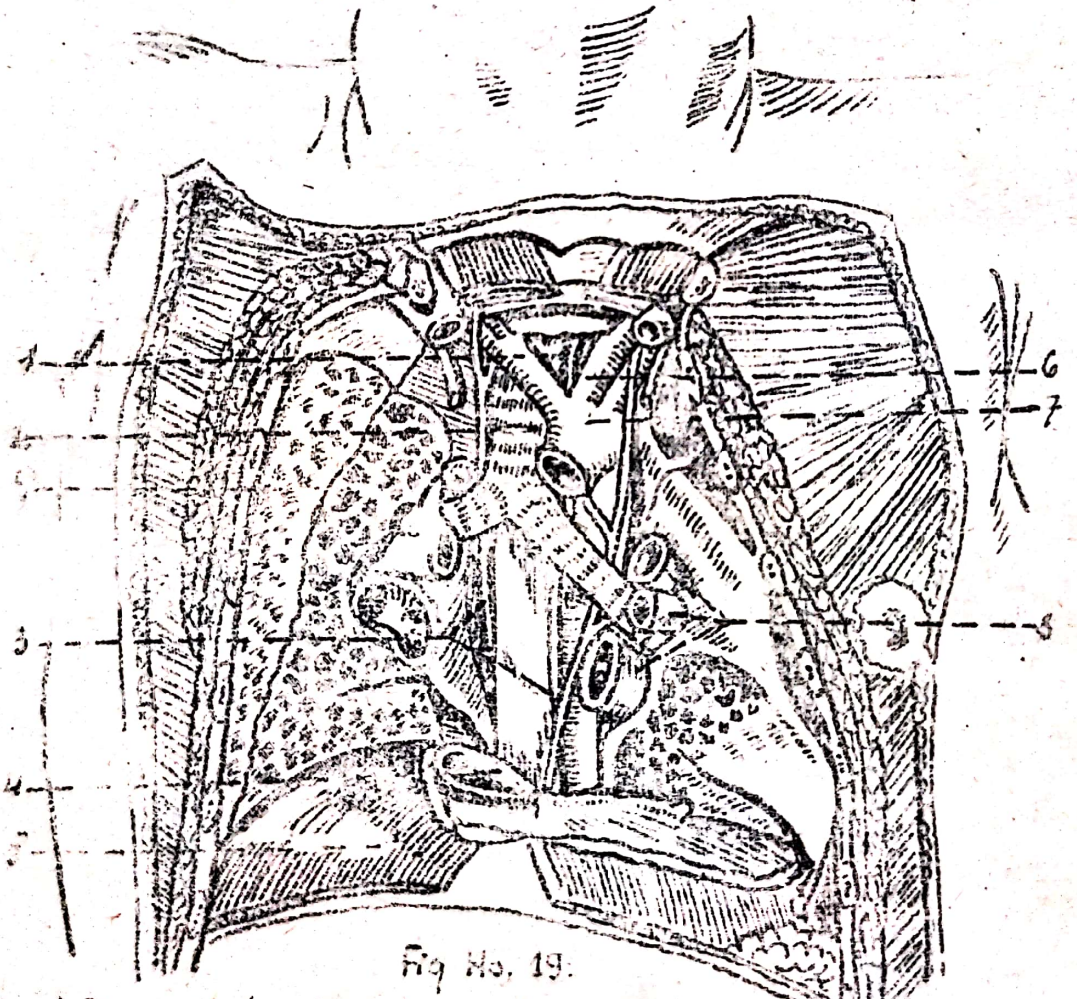

Fig No. 19.

1 Trunchiul arterial brachio-cefalic, 2 trahea
3 [illegible] pneumogastrici 4 cava inferioară
5 [illegible] 6 carotida primitivă 7 a
8 [illegible] pulmonar 9 plămân

Faţa laterală dreaptă vine in raport cu crosa vinei azygos, trunchiul arterial brahio-cefalic, pneumogastricul drept şi pleura mediastinală.

Posterior raportul cel mai important este cu esofagul. Esofagul depăşeşte traheea uşor la stânga. Cele două organe sunt unite prin ţesut conjunctiv, fascicole fibro-elastice şi fibre musculare netede.

Bronhiile iau naştere la nivelul vertebrei a 5-a dorsale, şi se indreaptă spre plămâni, intrând in compoziţia pedicolului pulmonar. Cea dreaptă are o direcţie aproape verticală, iar cea stângă este oblică. Raporturile bronhiilor cu elementele pedicolului pulmonar au fost expuse anterior. Complectând aceste date menţionăm că bronhiile mai sunt in raport, la nivelul pedicolului cu ganglioni limfatici şi cu plexurile pulmonare. Bronhia dreaptă este inconjurată de crosa azygosului, iar cea stângă de crosa aortei.

Esofagul,

descrie in traectul său mediastinal o serie de curburi. In general urmează faţa anterioară a coloanei vertebrale şi deci descrie o curbură cu concavitatea anterioară. Pe de altă parte are şi curburi laterale. In partea superioară devieazâ uşor la stânga liniei mediane, pe urmă descrie in dreptul crosei aortei o curbură spre dreapta iar sub aceasta curbură devieazâ din nou spre stânga. /fig. 2o/. Prezintă porţiuni mai strâmtate in dreptul aortei /strâmtoarea bronho-aortică/ şi la nivelul diafragmului. /strâmtoarea diafragmatică/.

Raporturile esofagului sunt următoarele: inapoi- vine in raport cu coloana vertebrală, până la nivelul vertebrei a 4-a dorsale. Dela a 4-a in jos nu mai vine in raport direct cu coloana, ci cu elementele celui de al treilea plan, adică cu aorta descondentă, cu vinele azygos, cu vasele intercostale şi cu canalul toracic. In partea superioară se găseşte la stânga

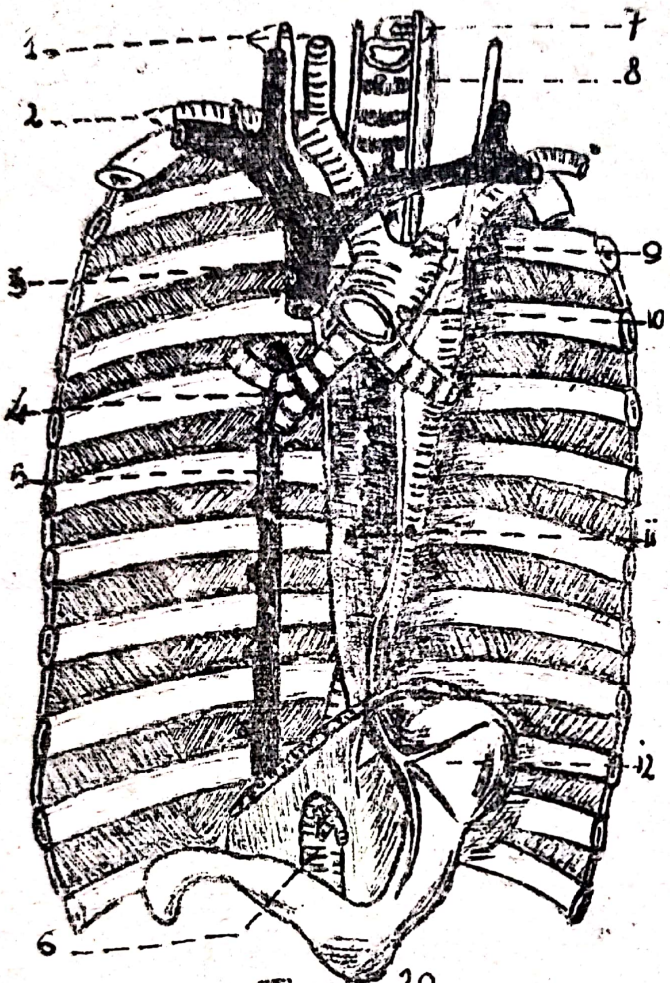

Fig. Nr. 20

1. pachet vasculo-nervos al gâtului. 2 vasele subclaviculare 3 v.cavă sup. 4. bronhie. 5 marea vână azigos. 6 aorta abdominală 7. esofag 8. trahee. 9 crosa aortei. 10. aorta ascendentă. 11 esofag. 12. stomac

fagului iar dela vertebra 8-9 dorsală inapoia lui.

In dreapta esofagul vine in raport cu pleura şi cu plămânul drept cu crosa vinei azygos şi nervul pneumogastric.

In stg, are raporturi cu pleura şi plămânul stg, cu crosa aortei, arterea subclaviculară stg, canalul toracic şi pneumogastricul. In partea inferioară nervul pneumogastric drept trece pe faţa posterioară iar cel stg pe faţa anterioară a organului.

După raporturile anterioare esofagul se imparte in două segmente: supra şi subbronhic. Esofagul supraBronhic vine în raport cu traheea de care este unit printr'o serie de fascicole musculare şi fibre elastice; Mai jos esofagul prezintă raporturi cu bifurcarea traheei şi bronhia stg.

Sub bifurcare esofagul subbronnic vine in raport cu pericardul /fundul de sac

al lui Haller/.Reamintim că pleura formează două funduri de sac in dreptul esofagului,,ai accentuate in partea inferioară: fundul de sac interazygo-esofagian /cel mai desvoltat/ şi interaortico-esofagian./fig 21./

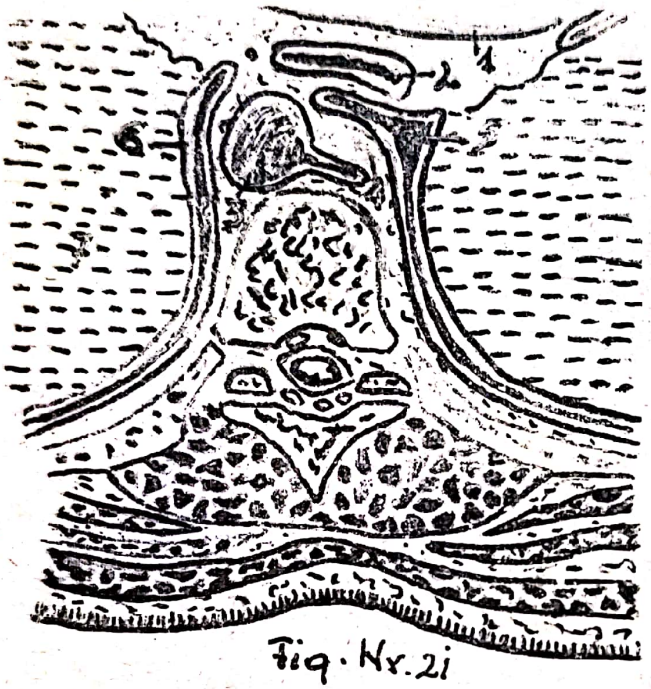

Fig. Nr. 21

1. pericard. 2. esofag. 3 aortă 4. marea venă azigos. 5 fundul de sac interazigo-esofagian 6. fundul de sac interaortico esofagian. 7 plămân.

Crosa marei vene azygos.

Trece deasupra pedicolului pulmonar drept, trecând între pleură şi trahee.

Crosa aortei.

Se găseşte la înălţimea vertebrei a 3-4 dorsală şi are o direcţie orizontală, cu concavitatea inferioară şi merge la stg şi înapoi. Din convexitatea ei iau naştere: trunchiul arterial brahio-cefalic carotida primitivă şi subclaviculara stângă.

Concavitatea trece desupra pedicolului pulmonar stg şi este înconjurată de recurentul stg. La dreapta vine in raport cu traheea, esofagul, canalul toracic şi coloana vertebrală. La stânga vine în raport cu pleura şi cu plămânul, cu nervul frenic şi cu pneumogastricul stg;/fig.22/

Ultimul plan al mediastinului /posterior sub vertebra 4-a/ este format de aorta descendentă, venele azygos cu ramurile lor şi canalul toracic.

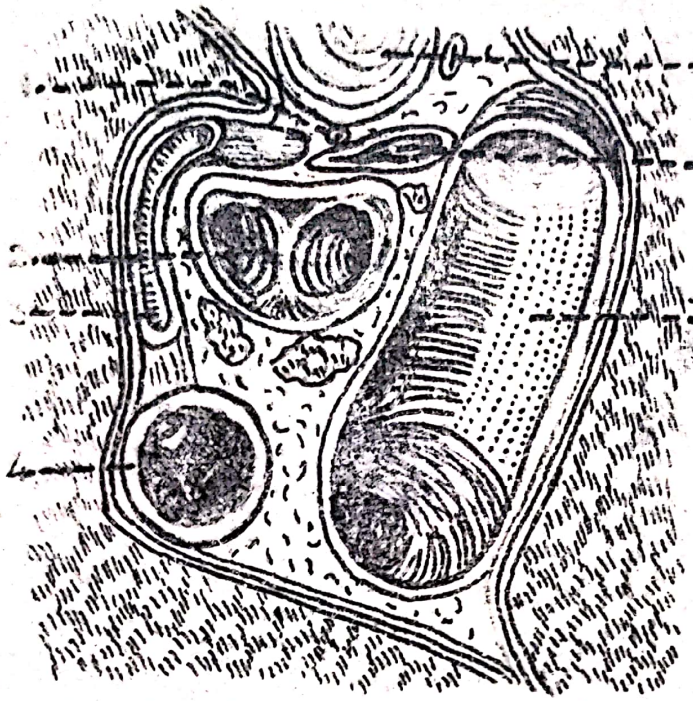

Fig. Nr. 22
1. canalul toracic. 2 bifurcatio traheei. 3 Marea vână azigos 4. vâna cavă superioară. 5 coloana vertebrală. 6. esofag. 7. crosa aortei

Aorta descendentă.

Este situată la început la flancul stg. al coloanei apoi tindesă se apropie de linia mediană. Am văzut că la înălțimea vertebrei a 8-a sau a 9-a dorsală se interpun între coloana vertebrală și esofag. Deasupra vine in raport anterior cu pericardul.

In utlimul plan aorta se află la stânga, vâna mare azygos în dreapta iar canalul toracic la mijloc./în sus devieazâ la stg./

Arterele intercostale, care iau naștere din aortă, trec înapoia canalului toracic și a azygosului, iar anastomoza dintre venele azygos trece deasemenea înapoi aorteix și a canalului toracic./fig23/

Canalul toracic.

Canalul toracic pătrunde in mediastin prin orificiul aortic al diafragmului, are un taect aproape median și ascendent până la nivelul vertebrei a 4-a dorsală. De aici devieazâ in spre stg mergând spre vărsare in confluentul subclavi-jugular stg.

Nervii pneumogastrici:

La intrarea lor in torace sunt așe-

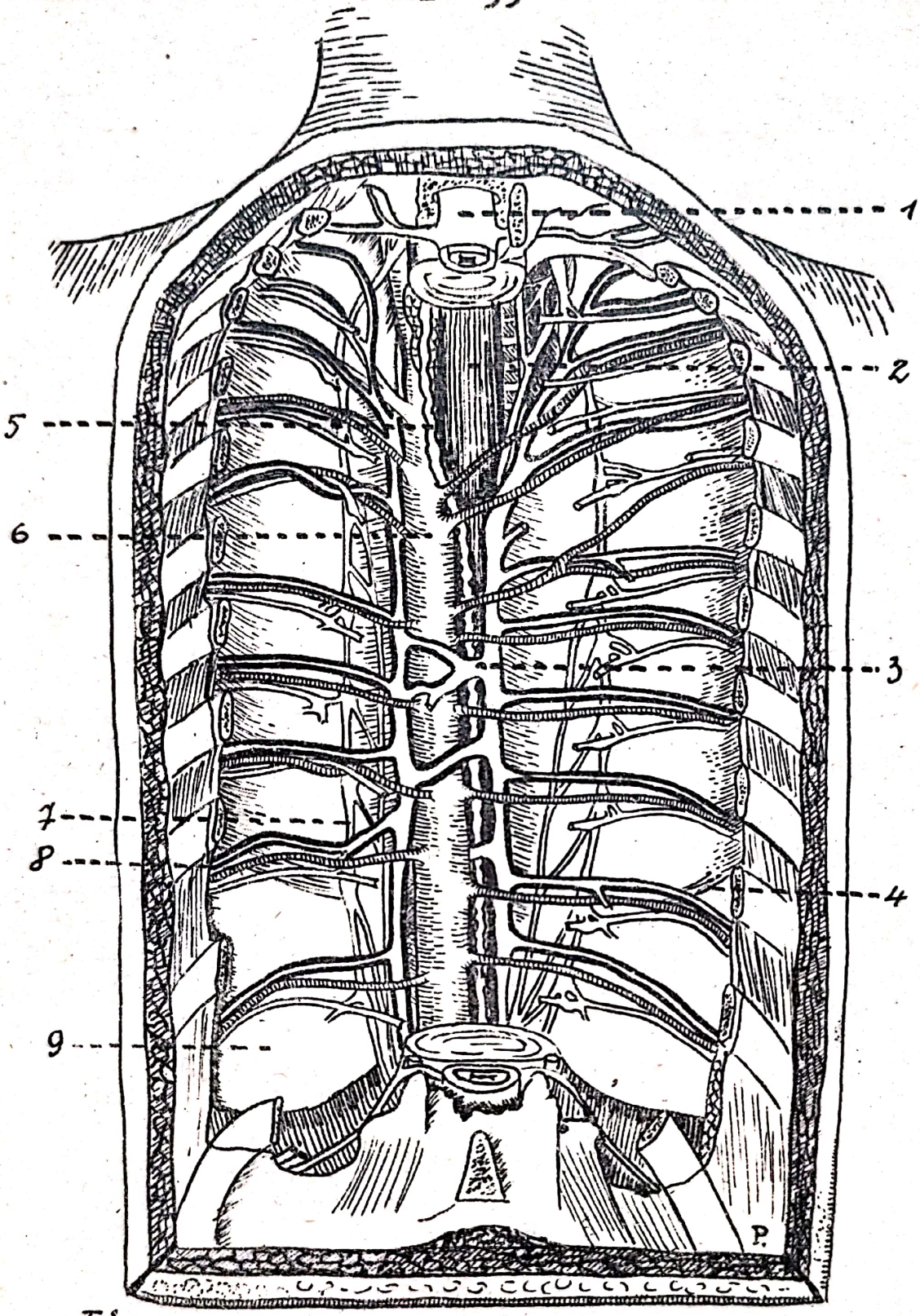

Fig. N.o 23.

1. Măduva spinării. 2. Esofag. 3. Marea venă azigos. 4. Marginea inf. plămân. 5. Canalul toracic. 6. Aorta. 7. Lanțul simpatic. 8. Pachet intercostal. 9. Fundul de sac pleural.

Scanned with OKEN Scanner

zaţi la distanţă de esofag pe care-l abordează în stânga, sub crosa aortei, iar în dreapta la nivelul crosei venei mare azygos. Mai jos după cum am arătat cel drept trece pe faţa posterioară iar cel stâng pe faţa anterioară a esofagului.

Lanţul simpatic toracic.

Repauzează pe capul coastelor, este acoperit de pleură şi trece înaintea pachetului vasculo-nervos intercostal.

Mediastinul posterior se găsesc o serie de vase limfatice şi grupuri ganglionare foarte des afectate în procesele patologice.

Ganglionii se divid într'un grup posterior, aortico-esofagian şi într'unul traheo-bronhic.

Ganglionii traheo-bronhici sunt subdivizaţi la rândul lor în 5 grupuri.

La nivelul hilului se găsesc ganglionii interbronhici. La originea bronhiilor se află grupul pretraheo-bronhic drept şi stg., iar sub bifurcarea traheei se găsesc ganglionii intertraheo-bronhici. Mărirea acestor ganglioni limfatici poate cauza tulburări diverse prin compresiunea vaselor, nervilor şi organelor din regiune.

Explorarea organelor mediastinului posterior este dificilă din cauza profunzimii la care se găsesc ele. Metodele de explorare cele mai utilizate sunt: cateterismul esofagului, explorarea endoscopică a traheei şi esofagului şi explorarea radiologică.

Căile de acces asupra mediastinului posterior sunt deasemenea foarte dificile, din cauza situaţiei şi raporturilor regiunii. Procedeele sun fie extrapleurale, fie transpleurale.

In cele extrapleurale se rezecă o porţiune din peretele costal, lângă coloana vertebrală, se deslipeşte pleura din şanţul costo-vertebral şi se pun astfel în evidenţă organele.

Procedeele transpleurale abordează mediastinul posterior lateral prin cavitatea pleurală.

A B D O M E N U L .

Abdomenul este aceea parte a trunchiului care se găseşte între torace şi bazin fiind situat înaintea regiunii rahidiene.

Abdomenul este o cavitate delimitată de o serie de pereţi. Deoarece conţine viscere este o cavitate viscerală. Pereţii abdominali exceptând regiunea posterioară, sunt formaţi de planuri moi.

Aceste planuri se fixează pe porţiunile scheletice care contribue la delimitarea regiunilor situate desupra şi dedesubt.

Abdomenul are forma unui cilindru turtit dinainte înapoi. In suprafaţă el este delimitat de două linii circulare neregulate, una superioară şi alta inferioară.

Cea superioară, limita superficială dintre torace şi abdomen este formată de linia care urmează rebordul costal dela baza apendicelui xifoid până la vertebra 12-a dorsală.

Limita inferioară a abdomenului este reprezentată prin creasta iliacă, plica inghinală şi marginea superioară a simfizei pubiene. Dar ca şi la torace aceste limite superficiale nu corespund celor profunde şi nu ne dau o imagine fidelă despre intinderea reală a cavităţii abdominale. Aceasta intr'adevăr depăşeşte cu mult limitele superficiale, atât în partea superioară cât şi în cea inferioară. Cele două extremităţi ale cavităţii abdominale pătrund în cavităţile osoase situate deasupra şi dedesubt, înapoia grilajului costal şi în bazinul mare. Deşi abdomenul continuă în jos, fără nici-o

delimitare precisă cu bazinul totuşi aceste două segmente ale trunchiului se studiază izolat şi sunt considerate ca formând două regiuni distincte, având în vedere caracteristicile morfologice, funcţionale ale organelor conţinute în ele şi patologia lor specifică.

Vom descrie pereţii şi conţinutul cavităţii abdominale.

P E R E Ţ I I C A V I T Ă Ţ I I A B D O M I N A L E.

Abdomenul este delimitat de un perete antero-lateral, un perete posterior şi unul superior. Toţi aceşti pereţi se întind în profunzime până la peritoneul parietal inclusiv.

Abdomenul nu posedă un perete inferior propriu zis. Separaţia dintre abdomen şi bazin este formată printr'un plan imaginar, planul strâmtorii superioare a bazinului. Dintre pereţii cavităţii abdominale, unii vin în raport direct cu exteriorul, tegumentele intrând între planurile lor constitutive. Astfel avem peretele antero-lateral. Alţii cum sunt cel superior şi cel posterior nu sunt acoperiţi de piele. Ei vin în raport printr'o faţă a lor cu organele conţinute în cavitatea abdominală, iar prin cealaltă cu regiunile din jos. Astfel regiunea diafragmatică vine în raport cu toracele, iar regiunea lombo-iliacă cu regiunile retro-rahidiene şi anume cu zona lombară.

P E R E T E L E S U P E R I O R.

Sau regiunea diafragmatică a fost studiată la torace.

P E R E T E L E A N T E R O - L A T E R A L.

Acest perete, după cum îl arată numele, delimitează pe laturi şi înainte

cavitatea abdominală.El este alcătuit de muşchii lungi şi laţi ai abdomenului,dublaţi de o serie de plan uri superficiale şi profunde.

Limitele regiunii sunt următoarele: in sus- apendicele xifoid şi rebordul costal;in jos- simfiza pubiană, plica inghinală şi creasta iliacă;posterior- marginea laterală a musculaturii şanţurilor vertebrale.

Explorând acest perete vedem că la suprafaţă prezintă o serie de detalii importante.Astfel se observă,de o parte şi de alta a linie mediane,proeminenţa largă a muşchilor drepţi anteriori ai abdomenului,cu depresiunile transversale corespunzând intersecţiilor aponevrotice.Intre proeminenţa celor doui drepţi se găseşte şanţul median anterior al abdomenului mai larg in partea superioară.Tot pe linia mediană se observă cicatricea ombilicală. şanţul median corespunde in profunzime liniei albe.In partea inferioară se găseşte proeminenţa muntelui lui Venus.In afara proeminenţei drepţilor se află un alt şanţ mai puţin desvoltat,şanţul lateral al abdomenului.Acest şanţ,deasemenea mai larg in partea superioară,corespunde zonei unde porţiunea musculară a muşchilor largi ai abdomenului se continuă cu porţiunea lor aponevrotică.Partea inferioară a peretelui abdominal găsim o altă serie de plice transversale sau oblice.Plica inghinală este oblică şi limitează abdomenul spre coapsă şi este datorită aderenţei pielii de planurile profunde,in dreptul arcadei crurale. Deasupra plicii inghinale se vede o altă plică transversală mai puţin accentuată numită plica supra inghinală.

Forma abdomenului este in funcţie in mod normal,de starea de contractură a musculaturi şi de starea de umplere sau vacuitate a viscerelor abdominale.

Modificări fiziologice /graviditatea/sau patologice /tumori,ascită,etc./ pot modifica mult aspectul exterior al abdomenului.Peretele anterior este depresi-

bil şi prin intermediul lui se pot explora prin palpare organele profunde.La periferia peretelui antero-lateral se palpează şi explorează proeminenţele osoase cunoscute /spina iliacă,spina pubelui,etc/

Pe peretele amtero lateral s'au delimitat o serie de zone,reprezentând o impărţire topografică veche a abdomenului, impărţire care astăzi a fost cu totul abandonată in Anatomia topografică.Această diviziune se intrebuinţează insă incă in clinică,pentru a localiza in suprafaţă puncte sensibile,formaţiuni patologice profunde,laparotomii,etc.Zonele mai sus amintite se delimitează astfel: se duc două linii orizontale,cea superioară trecând imediat prin falsele coaste iar cea inferioară tangentă la punctele cele mai ridicate ale crestei iliace.Perpendicular pe acestea se duc alte două linii verticale trecând prin mijlocul arcadei crurale.Se delimitează astfel 9 zone numite după cum urmează /de sus in jos/: pe linia mediană regiunea epigastrică,ombilicală şi hipogastrică,iar lateral:regiunea hipocondrului regiunea flancurilor şi regiunea foselor iliace.Regiunile laterale sunt simetrice şi se specifică intotdeauna dacă este vorba de o zonă din dreapta sau din stg.

Planurile peretelui antero-lateral.

Piele,
Tesut celular subcutanat,
Fascie,
Planul musculo-aponevrotic,
Fascia transversalis,
Tesut celular sub - peritoneal,
Peritoneul.

Pielea,este mobilă şi subţire.Aderă de planurile profunde ale ombilicului.

Tesutul celular subcutanat,este in general bine reprezentat variind după gradul de obezitate al individului.In ţesutul celular subcutanat găsim o serie de elelemnte superficiale.

Arterele provin din intercostale, lombare,tegumentoasa abdominală subcutana-

tă şi ruşinoasa externă superioară.

Venele formează un plex foarte bogat care se anastomozează cu plexul analog dela nivelul peretelui toracic.Acest plex venos superficial toraco-abdominal,de o importanţă funcţională redusă in imprejurări normale,poate să aibă un mare rol in imprejurări patologice.

Prin intermediul anastomozelor cu venele superficiale şi profunde,această reţea realizează o legătură largă intre sistemul venei cave superioare,inferioare şi al venei porte;In caz de compresiune pe traectul acestor vase,circulaţia se reface dealungul plexului toraco-abdominal superficial ale cărui ramuri se dialtă mult.

Intre ramurile reţelei semnalăm unele mai voluminoase mai mult sau mai puţin constante.In partea inferioară găsim venele ruşinoase extrene şi cele 2 vene tegumentoase abdominale.Acestea din urmă se anastomozează in sus cu vâna toracică lungă,afluent al venei axilare.Venele mamare externe dintre care face parte şi vâna cervico-axilară leagă circulaţia supra-sternală superficială şi profundă cu venele axilei iar pe de altă parte se anastomozează cu venele intercostale şi mamare interne.Vena mediană,xifoidiană se anstomozează cu venele ombilicale şi mamare interne./fig.24/

Vedem deci in ultimă analiză,că plexul vânos superficial toraco-abdominal are legături atât cu venele profunde ale pereţilor toraco-abdominali,cât şi cu venele superficiale şi profunde ale regiuni - lor invecinate.

Cum acestea sunt tributare fie ale cavei superioare,fie celei inferioare,şi venei porte,plexul reprezintă o anastomoză intre aceste trunchiuri mari şi o cale de siguranţă,in cazurile când circulaţia prin ele e ingreunată sau chiar impiedecată./fig.25/.

In aceste cazuri intreaga reţea

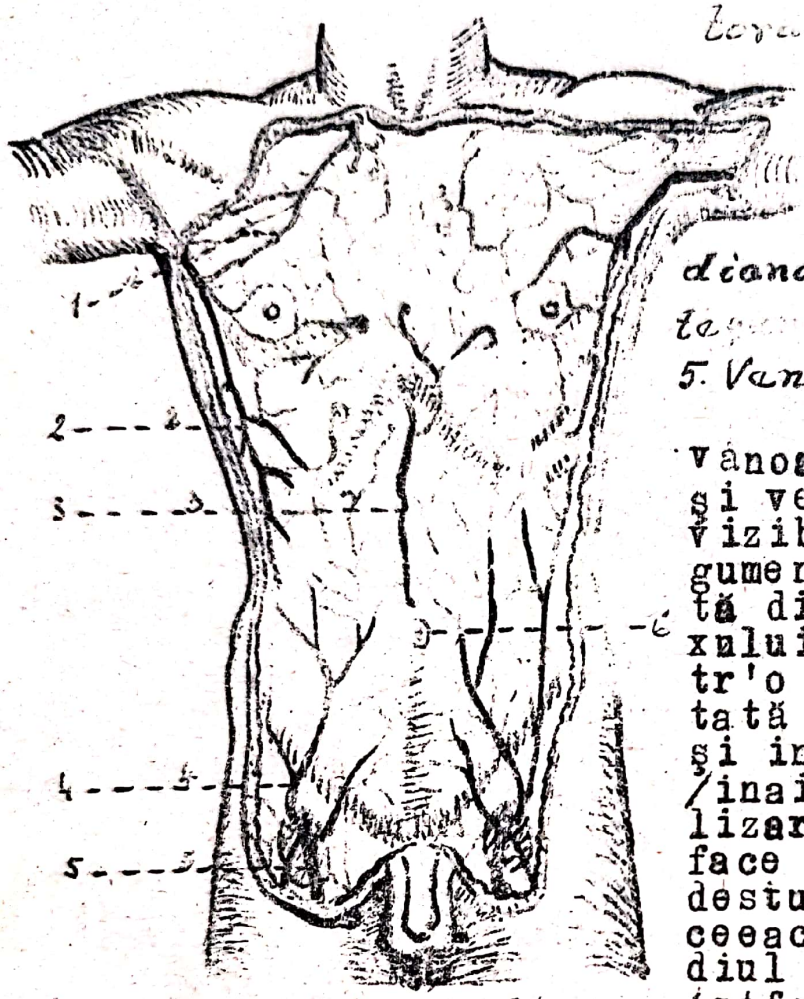

Fig. No. 24.

1. Vena cervicoaxilară. 2. Vena toracică lungă. 3. Vena mediană abdominală. 4. Vena toracoepigastrică abdominală. 5. Vena safenă. 6. Ombilic.

vânoasă se dilată şi venele devin vizibile prin tegumente. După această dilatarea plexului se începe într'o regiune limitată la început şi în acest stadiu /înainte de generalizare/ se poate face un diagnostic destul de exact în ceeace priveşte sediul comprimării. Astfel în compresiunile venei cave inferioare, dilataţiunile apar în regiunile inferioare ale abdomenului, în cele ale cavei superioare ele interesează vinele superficiale ale toracelui iar în compresiunile portei găsim dilatări varicoase periombilicale /cap de meduză/.

În general anastomozele cavo-cave sunt situate later al şi deci primele dilataţiuni vânoase încep la nivelul flancurilor. Limfaticile superficiale ale peretelui antero-lateral al abdomenului se varsă în ganglionii axilari şi inghinali.

Nervii sunt ramuri din ultimii intercostali şi abdomino-genitali.

<u>Fascia superficială</u> este subţire.

<u>Planul musculo-aponevrotic.</u> Peretele antero-lateral este format din muşchii laţi ai abdomenului:

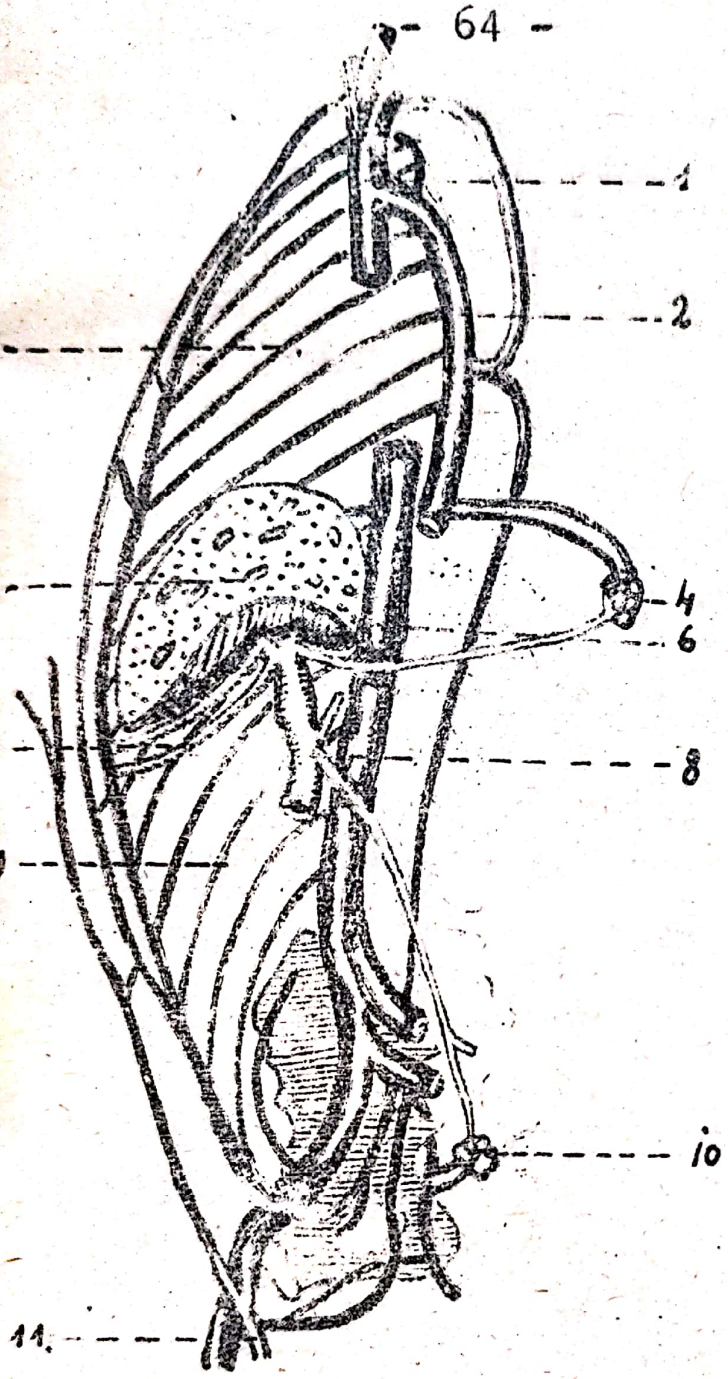

Fig. No. 25. 1. Vena cavă superioară. 2. Marea vână azigos. 3. Venele inter costale. 4. Anastomoză porto-cavă (cardie) 5. Ficat. 6. Vena cavă inferioară. 7. Vene porte accesorii (peri-ombilicale. 8. Vena porta. 9. Venele lombare. 10. Anastomoză porto-cavă (Pe[illegible]) 11. Vena femurală.

oblicul mare, mic şi transvers şi din muşchii lungi: marele drept anterior al abdomenului şi piramidal. In partea laterală cel mai superficial muşchi este obliul mare, cu fibre oblice in jos şi medial. Următorul muşchi- oblicul mic- are fibre cu o direcţie inversă in jos lateral şi poserior. Fibrele transversului după cum îl arată şi numele au o direcţie transversală /fibrele extreme ale muşchilor largi, cele mai superioare şi inferioare, au insă direcţii variate/.

Aponevrozele muşchilor care reprezintă tendoane de inserţie formează in partea an-terioară o teacă pentru marele drept anterior al abdomenului şi muşchiul piramidal. Pe linia mediană, din incrucişarea fibrelor tendinoase ale aponevrozelor muşchilor laţi, ia naştere un rafer

fibros numit linia albă.Acest rafeu este mai larg in partea superioară,linear in regiunea subombilicală,din cauza apropierii muşchilor drepţi.Linia albă este întărită de ligamentul xifoidian şi de cel pubian şi prezintă o serie de orificii. Prin aceste orificii trec ramuri vasculare,nervoase sau mici lobuli grăsoşi. Prin ele se produc herniile liniei albe.Intre planurile musculare găsim o serie de elemente vasculo-nervoase.

Arterele peretelui provin din ultimele intercostale,arterele lombare,mamara internă şi epigastrica.Acestea două din urmă pătrund in teaca dreptului,fiind situate la inceput pe faţa profundă a muşchiului,iar pe urmă ajung chiar in grosimea lui, unde se anastomozează la inălţimea ombilicului.Venele sunt satelite arterelor.

Limfaticile se termină in grupurile ganglionare: iliace externe,lombare şi mamare interne.

Nervii sunt reprezentaţi prin ultimii intercostali şi marele şi micul abdomino-genital .Nervii intercostali sunt situaţi in interstiţiul dintre oblicul mic şi transvers iar pe urmă pătrund in teaca dreptului. Abdomino-genitalii sunt situaţi la inceput deasemenea intre transvers şi oblicul mic.In partea anterioară traversează acesta din urmă şi îşi continuă drumul intre cei 2 oblici. Ramura lor genitală trece prin canalul inghinal.

Fascia transversalis: tapetează faţa profundă a muşchiului transvers şi formează foiţa posterioară a tecii dreptului anterior,in partea inferioară.Ea este subţire in regiunile superioare şi devine rezistentă in partea inferioară.

Tesutul celular sub-peritoneal: este deasemenea slab reprezentat in sus şi devine din ce in ce mai abundent pe măsură ce ne coborâm in partea inferioară.

Peritoneul parietal formează ultimul plan al peretelui antero-lateral. In intervalul cuprins intre ombilic şi simfiza pubiană,intre fascia transversalis şi

peritoneu se află o formaţiune numită fascia ombilico-prevezicală.O vom descrie în legătură cu bazinul.

Rolul funcţional al peretelui antero-lateral: în interiorul cavităţii abdominale există o presiune destul de constantă care contribue foarte mult la menţinerea în poziţie a organelor abdominale. Presiunea intraabdominală este condiţionată de gradul de umplere sau vacuitate al organelor intraabdominale şi de tonusul musculaturii.Muşchii peretelui antero-laterali au deci rol foarte important în menţinerea acestei presă abdominale.Peretele abdominal nu este însă un factor pasiv ci îşi modifică incontinuu starea de tensiune pentru a se adapta mai bine la variaţiile volumetrice ale organelor abdominale,în legătură cu alimentaţia,etc. Din cauza acestei adaptări permenente presiunea intraabdominală rămâne constantă în împrejurări normale,necauzând nici-o jenă deci,circulaţiei sau funcţionării organelor. In cazul distensiunilor abdominale mai mari, dacă acestea sunt lente,adaptarea continuă şi peretele cedează câteodată foarte mult cum se întâmplă în cursul sarcinei sau în cazul tumorilor abdominale cu o evoluţie lentă. Dacă distensiunea se produce brusc, ca într'o ocluzie intestinală,mecanismul de adapatare este deranjat,depăşit şi survine o contractură musculară şi o creştere a presiunii intraabdominale,cu tulburările circulatorii,respiratorii,etc consecutive.

Laparotomiile.

Pătrunderea în cavitatea peritoneală,prin traversarea tuturor planurilor parietale,se numeşte laparotomie.Condiţiile unei bune laparotomii se pot rezuma în următoarele: să conducă pe calea cea mai scurtă la organul asupra căruia se intervine,să ofere o cale de acces destul de largă,o lumină bună,să menajeze pe cât posibil peretele abdominal şi breşa creată să fie reparabilă.

Pentru laparotomii se preferă zone cu o vascularizaţie şi inervaţie redusă, cum sunt linia albă, teaca dreptului anterior; inciziile trebue să nu provoace distrugeri mari musculare.

In ceeace priveşte inervaţia motoare a peretelui abdominal, aceasta este asigurată de ultimii intercostali şi de abdomino-genitali. Teritoriile lor nu sunt absolut distincte ci se incalecă. Din această cauză secţionarea unui singur nerv intercostal, nu are nici-un efect asupra musculaturi. Secţionarea a 3 nervi succesivi dă, din contră o paralizie a teritoriului muscular inervat de ei. In consecinţă laparotomiile verticale, paramediane, şi mai ales cele oblice subcostale sunt foarte periculoase din acest punct de vedere, lezarea mai multor ramuri nervoase fiind foarte probabilă.

x x x

In aria peretelui antero-lateral al abdomenului se descriu două zone având o importanţă deosebită din punct de vedere practic. Aceste zone sunt: regiunea ombilicală şi inghino-abdominală. Ele sunt zone herniare şi prezintă puncte ~~xxxx~~ slabe ale peretelui abdominal.

REGIUNEA OMBILICALA.

Este o regiune nepereche, mediană situată in centrul peretelui antero-lateral.

Limitele; laterale ale regiunii sunt reprezentate prin fascicolele cele mai interne ale muşchilor drepţi. In sus şi in jos, regiunea este mărginită de două orizontale trecând cu câte 2 cm deasupra şi sub ombilic. In profunzime regiunea se întinde până la peritoneul parietal inclusiv.

Prin ombilic trec, inainte de naştere, organele care leagă fătul de mamă şi [illegible] extraembrionară. Aceste organe sunt

următoarele: canalul vitelin, canalul alantoidian, cele două artere şi vâna ombilicală. La începutul desvoltării o porţiune din ansa intestinală ese deasemenea prin ombilic. Cu timpul intestinul reintră în cavitatea abdominală, pedicolul vitelin şi alantoidian se obliterează şi atrofiează. Până la naştere nu persistă decât vasele ombilicale, care formează cordonul ombilical şi care după naştere se obliterează şi ele. La suprafaţă, în centrul regiunii ombilicale se observă o depresiune în fundul căreia se află o proeminenţă- mamelonul. Mamelonul este înconjurat de un şanţ circular şi prezintă pe suprafaţa sa cicatricea ombilicală. Ombilicul este deprimat în împrejurări normale. În unele cazuri acesta aspect însă este modificat. Astfel în cursul ultimilor luni ale sarcinei ombilicul devine aproape plan iar în cazurile de ascită, ombilicul în loc să fie deprimat poate chiar să herniieze;

Planuri: 1. pielea,
2. ţesut celular subcutan,
3. planul aponevrotic /numai la periferie/,
4. ţesut celular subperitoneal-fascia ombilicală,
5. peritoneu.

Pielea: are caracterele tegumentelor din regiunea peretelui antero-lateral. În dreptul inelului ombilical aderă puternic de acest inel, iar la nivelul cicatricei este subţire şi aderentă de planurile profunde.

Ţesutul celular subcutanat: se întinde numai până la aderenţa pielei de inel. Prin prezenţa sa determină prominenţa, care limitează înafară şanţul circular şi care se numeşte burelet.

Planul aponevrotic: este format de linia albă. Linia albă este străbătută de un orificiu eliptic sau circular numit inelul ombilical. Prin acest inel au trecut în epoca intrauterină diferitele elemente arătate mai sus. La adult în aria inelului lipseşte planul aponevrotic şi deci tegumentele au raporturi directe cu ţesutul ce-

lular subperitoneal şi peritoneu.

Tesutul celular subperitoneal: este redus. Ingrosimea lui se găsesc cordoanele obliterate ale organelor care treceau prin orificiul ombilical. Astfel privind o ombilicul dinspre faţa sa profundă se observă ligamentul rotund /cordonul venei ombilicale/ mergând in sus spre ficat şi cordoanele uracei /pe linia mediană/, şi ale arterelor ombilicale /lateral/ care au o direcţie inferioară catre vezica urinara.

In grosimea ţesutului celular subperitoneal, se mai găseşte o formaţiune fibroasă de o desvoltare variabilă care se numeşte fascia ombilicalis. Această fascie, care dublează peritoneul parietal şi trece inapoia vaselor ombilicale, este formată din fibre transversale care se pierd pefaţa posterioară a tecii drepţilor abdominali. Fascia ombilicală este inconstată.

Peritoneul prezintă de multe ori o depresiune in dreptul inelului ombilical. El este unit de planul fibros şi de faţa profundă a tegumentelor prin stratul redus de ţesut celular subperitoneal.

Regiunea ombilicală are o mare importanţă practică din două puncte de vedere. Ea este in primul rând o zonă, unde peretele abdominal are o grosime foarte redusă /la nivelul cicatricei, piele, ţesut celular-subperitoneal şi peritoneu/ şi in al doulea rând este un punct salb al peretelui unde se produc herniile numite ombilicale.

REGIUNEA INGHINO-ABDOMINALA.

O altă porţiune a peretelui anterolateral de o mare importanţă practică este zona inferioară, situată desupra arcadei crurale şi numită regiunea inghino-abdominală. Este o zonă deasemenea herniară de interes practic primordial.

Limitele regiunii, de o formă triunghiulară sunt reprezentate prin plica inghinală in jos, de marginea laterală a drepţilor sau şanţul lateral al abdomenului-inăun-

tru- iar in sus de o orizontală care plecând din spina iliacă antero-superioară merge până la muşchii drepţi. In profunzime se întinde până la peritoneul parietal inclusiv.

Planurisunt cele cunoscute dela peretele antero-lateral adică:

1. Piele,
2. Tesut celular subcutanat
3. Fascia superficială
4. Stratul musculo-aponevrotic
5. Fascia transversalis
6. Tesut celular subperitoneal
7. Peritoneul

In grosimea acestor planuri se formează un traect pe unde trec elementele cordonului spermatic la bărbat şi ligamentul rotund la femee, traect numit canalul inghinal. Vom trece pe scurt in revistă planurile, iar după aceea vom expune date referitoare la topografia canalului inghinal.

Pielea, este fină, acoperită parţial de păr şi este mobilă. Ea aderă de arcada crurală cu ajutorul unor fibre conjunctive. Această aderenţă separă tesutul celular subcutanat al regiunii de cel al coapsei. In ţesutul celular de o abundenţă variabilă după indivizi găsim elemente vasculo-nervoase superficiale.

Fascia superficială care învelşte oblicul mare este subţire.

Stratul musculo-aponevrotic este format pe unprim plan de aponevroza oblicului mare care se termină in partea inferioară răsucindu- -se şi formând arcada crurală.

In al douilea şi al treilea plan găsim fasciculele oblicului şi a transversului.

Fascia transversalis: are o desvoltare apreciabilă in regiunea inghino-abdominală. Ea se termină inserându-se in partea inferioară pe fascia iliacă şi creasta pectineală, sărind peste elementele vasculonervoase care trec din abdomen spre coapsă. Este intărită de ligamentul lui Henlé, al lui Hesselbach şi de bandeleta ilio-pubiană.

Tesutul celular subperitoneal devine din ce în ce mai abundent pe măsură ce ne coborâm în jos. Grosimea lui găsim vasele epigastrice care merg spre teaca dreptului anterior.

Peritoneul parietal tapetează fața profundă a regiunii. În partea inferioară se reflectă şi tapetează fosa iliacă internă. În dreptul acestei reflexiuni se distanţează de planurile precedente şi astfel ia naştere, înapoia arcadei crurale, un spaţiu delimitat de peritoneu şi de fascia transversalis. Acest spaţiu conţine ţesut celular subperitoneal şi se numeşte spaţiul lui Bogros.

Canalul inghinal

Este un interstiţiu situat în grosimea peretelui abdominal, regiunea inghinoabdominală, prin care trece cordonul spermatic la bărbat şi ligamentul rotund la femee.

Canalul nu ocupă decât partea infero-internă a regiunii fiind situat deasupra arcadei crurale şi intinzându-se dela mijlocul ei până la spina pubelui. Canalul face un unghiu de 45° cu orizontala deci nu este perfect paralel cu arcada crurală. Intr'adevăr canalul are o direcţie mai oblică. Orificiul subcutanat se află în contact cu arcada şi cu pubele pe când cel abdominal se găseşte cu aproximativ 15-18 mm deasupra arcadei.

Canalul inghinal are o direcţie oblică în jos, înăuntru şi înainte. În consecinţă peretele anterior este mai gros în partea laterală, iar peretele posterior în partea medială.

Traectu -lui inghinal i-se descriu 4 pereţi şi 2 orificii:

Peretele inferior este format de jghiabul arcadei crurale. Peretele anterior este reprezentat de aponevroza oblicului mare dublată în partea laterală de acele fibre ale oblicului mic şi ale transversului, care se inseră pe arcada crurală.

Peretele superior este format de marginea inferioară a oblicului mic şi a transversului. Pretele posterior este alcătuit de fascia transversalis, dublată de o serie de elemente. Astfel în partea internă găsim dinainte înapoi următoarele planuri: ligamentul lui Colles, tendonul conjunct şi ligametul lui Henlé. În partea laterală, în dreptul orificiului abdominal, peretele posterior este întărit de ligamentul lui Hesselbach. Zona mijlocie de o întindere variabilă, este formată numai de fascia transversalis şi este punctul slab al acestui perete.

Tendonul conjunct este lama tendinoasă rezultată din unirea fasciculelor inferioare ale oblicului mic şi ale transversului. Dacă considerăm numai fibrele tendinoase ci şi cele musculare vedem că ele provin depe arcada crurală şi formează un arc cu o concavitate inferioară care trece peste elementele cordonului. /fig. 26/

La un moment dat fibrele tendonului conjuct din superioare devin posterioare faţă de cordon şi intră în constituţia peretelui posterior inserându-se pe creasta pectineală, spina pubelui /înaintea ligamentului Colles/ şi pe faţa anterioară a pubelui înaintea tecii dreptului. Tendonul conjunct are o desvoltare variabilă după indivizi. El are o mare însemnătate chirurgicală deaorece cura radicală a herniilor inghinale se bazează pe sutura lui de arcada crurală, întărind astfel peretele posterior.

Orificiul subcutanat al canalului este delimitat de stâlpi /intern şi extern/. Se mai numeşte inelul inghinal. Se poate explora la omul viu introducând prin el un deget, dinspre rădăcina scrotului.

Orificiul profund sau abdominal se găseşte puţin medial de mijlocul arcadei crurale. Înapoia canalului inghinal peritoneul este ridicat de vasele epigastrice, cordonul arterei ombilicale şi de uraca.

Intre aceste proeminenţe se formează nişte depreiuni ale peritoneului numite fosete inghinale /interne, extrene şi supravezicale/.

Regiunea canalului inghinal reprezintă o zonă slabă a peretelui abdominal unde se formează herniile inghinale.

Fig. Nr. 26.

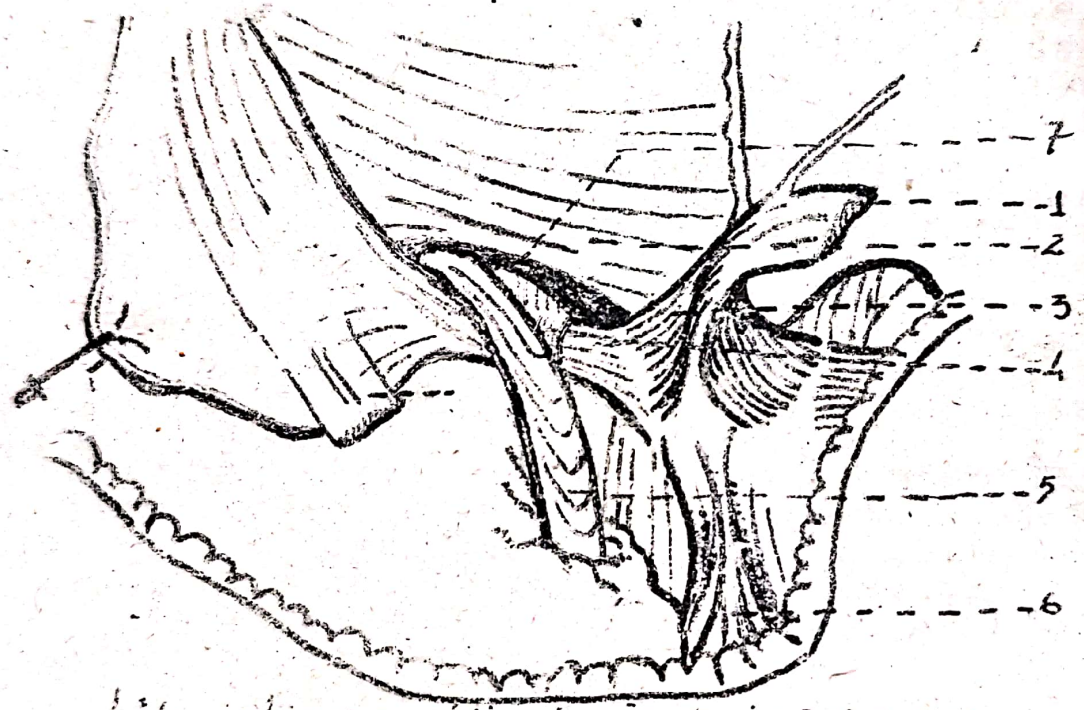

1 stâlp intern. 2 oblicul mic. 3 [illegible]
1 i Colles. 4. ligamentul lui Henle. 5 cordonul spermatic. 6 ligamentul suspensor al [illegible]. 7 tendonul conjunct.

PERETELE POSTERIOR AL ABDOMENULUI.

Acest perete spre deosebire decel antero-lateral cu o concavitate destul de regulată, prezintă o suprafaţă mult mai accidentată. Intr'adevăr pe linia mediană se observă puternica proemineţă a coloanei ver-

tebrale.Prominenţa acesta este mult mai largă ca în regiunea toracică datorită faptului că vertebrele lombare sunt mult mai voluminoase şi datorită mai ales prezenţei muşchiului psoas.Psoasul îşi atinge maximum de grosime în partea inferioară;Alipindu-se de o parte şi de alta a coloanei vertebrale lărgeşte foarte mult proeminenţa mediană a peretelui posterior mai ales în dreptul ultimilor vertebre lombare.

O altă caracteristică a acestui perete este faptul că nu este o regiune subtegumentară.Ea nu vine în contact nicăeri cu pielea,ci cu alte regiuni cum sunt; regiunea lombară şi şoldul.

In partea inferioară pe peretele posterior se lărgeşte şi delimitează abdomenul nu numai posterior ci şi lateral /la nivelul fosei iliace interne/.Peretele posterior este format pe linia mediană de faţa anterioară a coloanei lombare deci de regiunea rahidiană,iar pe lături de către regiunile lombo-iliace.

R E G I U N E A R A H I D I A N A.

A fost studiată anterior.

R E G I U N E A L O M B O-I L I A C A.

Este o regiune pereche simetrică aşezată de o parte şi de alta a coloanei vertebrale lombare.

Limite:în sus- arcada psoasului şi a pătratului lombelor,în jos planul imaginar care uneşte plica inghinală cu marginea anterioară a coxalului, medial- coloane vertebrală şi linia nenumită,iar lateral-marginea externă a pătratului lombelor şi creasta iliacă.Inainte regiunea lombo-iliacă vine în raporturi cu elemtele spaţiului retro-peritoneal şi a fosei iliace interne,înapoi cu regiunea lombară,iar postero lateral cu regiunile şoldului,în partea inferioară.

Planurile regiunii sunt următoare-

le; dinapoi inainte:
planul scheletic,
planul muscular,
fascia,
ţesutul celular supraaponevrotic,
peritoneul parietal, e aşezat la distanţă de peretele posterior şi nu se apropie de el decât în partea inferioară în regiunea fosei iliace interne.

Planul scheletic,

Acest plan este format de o porţiune a coloanei lombare şi anume de faţa laterală a corpilor vertebrali, de apofizele transverse şi de fosa iliacă internă a coxalului.

Planul muscular este reprezentat de muşchiul psoas iliac şi pătratul lombelor. Nu vom insista decât asupra unor detalii mai importante în legătură cu aceşti muşchi. Între inserţiile psoasului pe corpii vertebrali şi discurile intervertebrale găsesc o serie de arcade; sub aceste arcade trec vasele lombare şi ramurile comunicante ale simpaticului. În grosimea muşchiului psoas se află ramurile plexului lombar.

Pe faţa anterioară a pătratului lombelor trec al 12-lea nerv intercostal marele şi micul abdomino-genital. Înapoia muşchiului se află vasele lombare.

Pătratul lombelor se găseşte într'o lojă formată de aponevroza posterioară a transversului.

Psoas-iliacul este acoperit de fascia lombo-iliacă sau mai simplu fascia iliacă. Fascia are o grosime variabilă, fiind mai subţire pe psoas şi mai rezistentă la nivelul muşchiului iliac. Ea se inseră după cum urmează: medial- pe coloana lombară, pe baza sacrului şi pe linia nenumită, în sus pe arcada psoasului, lateral pe teaca pătratului lombelor şi pe creasta iliacă, iar în jos- pe arcada crurală şi eminenţă iliopectinee. Dar fascia psoas-iliacului trece în realitate sub arcada crurală şi

intovărăşeşte muşchiul până la inserţia sa femurală.Planul scheletic şi cu fascia iliacă delimitează o lojă,loja psoas-iliacului care sub arcada crurală se prelungeşte şi la nivelul coapsei.In lojă găsim muşchiul psoas iliac,inconjurat de ţesut celulo-grăsos destul de abundent.

In regiuñea foselor iliace mergând dinspre cavitatea peritoneală inspre osul coxal,se delimitează o serie de loji,separate unele de altele.Aceste loji au mare importanţă in procesele patologice ,frecvente ale regiunii,aşa incât ţinem să le semnalăm./fig.26 bis/.

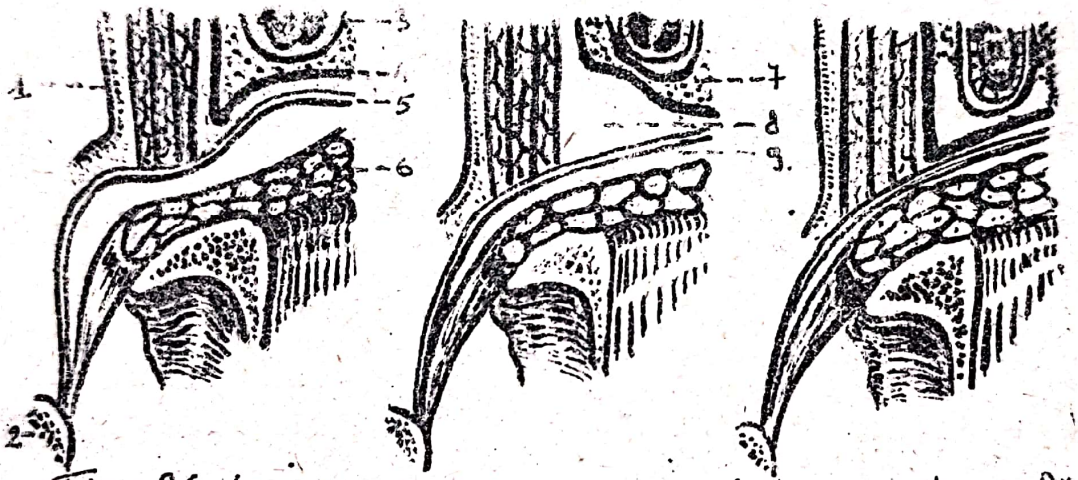

Fig. 26 bis.

1. peretel abdominal ant.
2. femur (tuberozitatea mică)
3. cec. [illegible] peritoneu
5. [illegible]
7. cavitatea peritoneală
8. loja subperitoneală
9. loja subfascială.

Prima loje este cea peritoneală. O colecţie peritoneală desgur va rămânelocalizată intre limitele seroasei.Intre peritoneu şi fascie se găseşte loja subperitoneală,umplută de un ţesut celulo-grăsos subperitoneal.Zona extraperitoneală a cecului /inconstant/ şi a colonului ascendent şi ilio-sigmoidian vine in raport cu ţesutul celular subperitoneal fiind totuşi separate de ele prin fasciile respective de coalescenţă.Loja subperitonea-

lă este inchisă in jos de aderenţa fasciei iliace de arcada crurală.Totuşi în unele cazuri o colecţie situată,la acest nivel poate descinde până la coapsă delungul vaselor iliace externe şi femurale.

Sub fascia iliacă se află loja subfascială,loja psoasului care comunică larg cu coapsa.Colecţiile de diferite naturi situate in loja psoas-iliacului care pot proveni in unele cazuri dela coloana lombară pot descinde la coapsă,apărând in regiunea triunghiului lui Scarpa.

C A V I T A T E A A B D O M I N A L A.

.Pereţii descrişi mai sus delimitează vastă cavitate viscerală, numită cavitatea abdominală.Această cavitate are o formă ovoidă cu extremitatea cea mai voluminoasă indreptată in partea superioară.Peretele posterior are o oblicitate destul de accentuată de sus in jos şi de înapoi înainte.Oblicitatea sa este mai accentuată pe linia mediană din cauza curburii lombare /lordoză/.Peretele anterior este aproape vertical,uşor convex inainte având totuşi o mică oblicitate in jos şi inapoi.Din cauza acestei dispoziţiuni axul cel mare al cavităţii exte desemnea oblic in jos şi inainte.Dimensiunile transversale ale cavităţii abdominale sunt mai mari in partea superioară şi mult mai reduse in partea inferioară.

Pe de altă parte,cavitatea abdominală are o formă turtită dinainte inapoi, şi in ea proemină pe linia mediană posterioara blocul format de coloana lombara şi muşchii psoasi.Această proeminenţă separă cele două fose lombo-diafragmatice situate deo parte şi de alta linie mediane.

Am vazut ca o parte din pereţii abdomenului sunt superficiali iar o parte au o situaţie profundă.La nivelul pereţilor superficiali /antero-laterali/ care vin in contact direct cu exteriorul abdomenul este mai puţin protejat,aceşti pereţi fiind

de o grosime relativ redusă. In schimb la nivelul peretelui posterior care are o situaţie profundă, grosimea planurilor care separă cavitatea de exterior este mult mai mare. Aceste planuri conţin şi piese scheletice, deci abdomenul este mai bine protejat din această direcţie.

Diviziune. Cavitatea abdominală conţine o seroasă intinsă- peritoneul. Această seroasă delimitează o mare cavitate numită cavitatea peritoneală. O parte din organele intraabdominale sunt învelite in totalitate sau numai parţial de peritoneu şi se numesc organe intraperitoneale. Peritoneul parietal nu are raporturi identice cu diferiţii pereţi ai cavităţii abdominale. In unele regiuni ca pretele superior şi antero-lateral este separat de aceşti pereţi numai de un strat redus de ţesut celular retro-peritoneal care se mai numeşte şi fascia propria sau fascia endogastică. In partea cea mai inferioară a peretelui anterior şi mai ales in dreptul peretelui posterior peritoneul parietal se află la o distanţă mai mare de pereţii cavităţii abdominale. In partea posterioară intre peretele posterior abdominal şi peritoneul parietal se delimitează un spaţiu intins, umplut cu ţesut celular abundent şi care conţine o serie de organe. Acest spaţiu se numeşte spaţiul retro-peritoneal iar organele conţinute in el, organe retroperitoneale.

In consecinţă cavitatea peritoneală nu este sinonimă cu cavitatea abdominală. Cavitatea abdominală cuprinde atât cavitatea peritoneală /şi organele aşa zise intraperitoneale/ cât şi spaţiul retroperitoneal ./fig-27 /.

Inainte de a trata topografia viscerelor abdominale, vom expune topografia peritoneului şi diviziunea cavităţii abdominale in unităţi to-pografice.

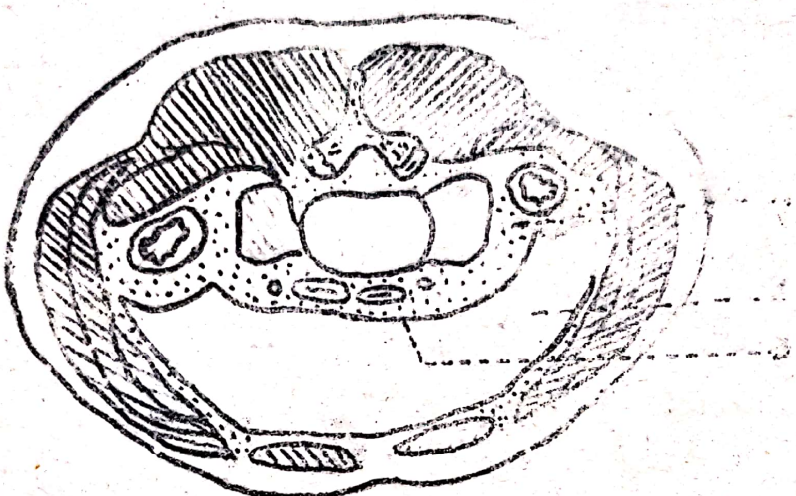

Fig. Nr. 27.
1. Spaţiul retro-peritoneal 2. Cavitatea peritoneală. 3. Peritoneu parietal post.

TOPOGRAFIA PERITONEULUI.

Pentru a putea înţelege dispoziţia topografică a peritoneului şi a organelor intraperitoneale este neapărat necesară revizuirea datelor respective de anatomie descriptivă şi embriologice. /Pemtru acesta recomandăm tratatele de Anatomie Descriptivă şi Embriologie/. /Fig. 28-29/

Foiţele peritoneale delimitează o cavitate perfect închisă la bărbat, o cavitate care comunică la femei cu exteriorul prin orificiul punctiform, orificiul abdominal al trompei şi prin intermediul cavităţilor aparatului genital.

Cavitatea peritoneală este o cavitate virtuală în împrejurări normale. Foiţa parietală vine în raport cu foiţa viscerală care tapetează diferitele organe; Acestea iarăşi vin în contact unele cu altele aşa că nu există niciun spaţiu între ele. În schimb în anumite cazuri cavitatea poate deveni reală şi poate conţine produ-

se patologice,/puroiu,gaze,sânge,lichide transudate şi exudate,etc./Se citează cazuri când peritoneul a conţinut o cantitate de 30 l.lichid.In stare normală in spaţiul capilar care reprezintă cavitatea abdominală există o presiune pozitivă mai mare ca cea a aerului atmosferic.Această presiune este expresia presei abdominale şi determină herniereа organelor intraabdominale in caz de plăgi abdominale penetrante.

Cavitatea peritoneală nu este unică ci este subdivizată intr'o mulţime de spaţii secundare prin dispoziţia organelor şi plicilor peritoneale.Există o serie intreagă de loji care toate comunică intre ele prin orificii sau zone mai mult sau

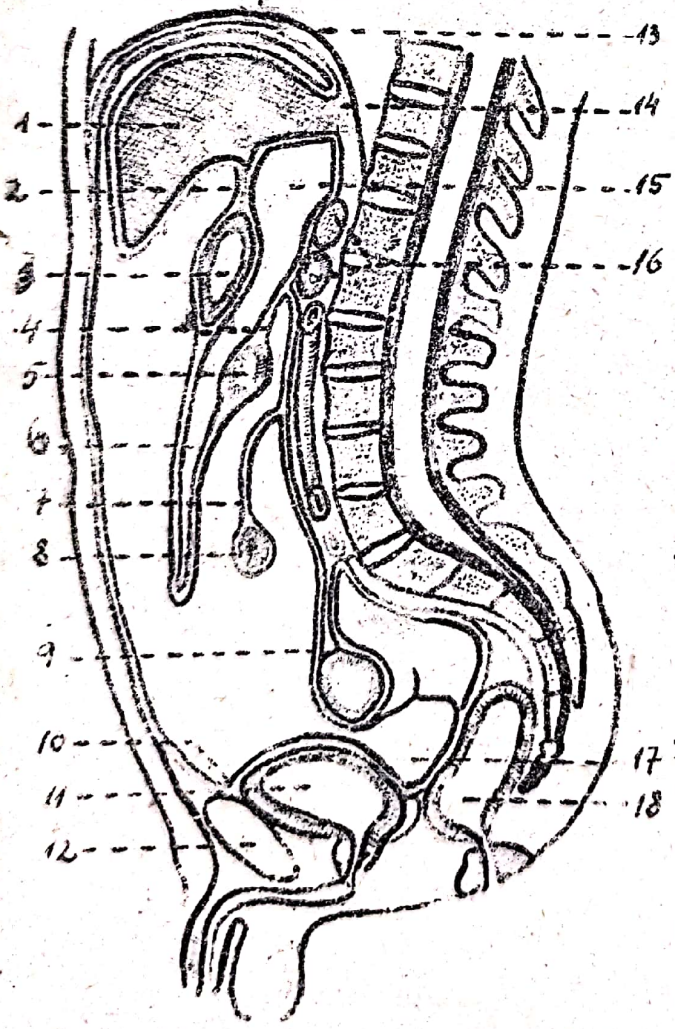

Fig. Nr. 28.
1. Ficat 2 epiplon mic 3 stomac 4. mezo colon transvers 5 colon ... 6. epiplon mare. 7 mezenter 8 intestin subţire. 9. colon - mezo - colon 10 fund de sac pre... 11. vezica 12 simfiza pubiană. 13. diafragm 14 lig. coron... 15. bursa omentală 16 duoden şi pancreas. 17 fund de sac Douglas 18 rect.

mai puţin intinse.Aceste loji se pot izola insă in unele stări patologice prin aderenţe. In aceste cazuri diferitele compartimente câştigă o independenţă şi procesele patologice pot rămâneа izolate la nivelul lor un timp mai mult sau mai puţin indelungat.Dispoziţia cavităţii peritoneale

poate fi mult modificată de inflamaţii,etc. Mobilitatea organelor intraperitoneale,care se deplaseazã,alunecă unele peste altele cu ajutorul foiţelor seroasei,poate fi foarte mult limitată de către aderenţele care iau naştere în urma peritonitelor şi care reduc cavitatea peritoneală şi modifică compartimentarea normală.

Cavitatea peritoneală se împarte în trei etaje mari.Etajul inferior se află sub planul strâmtorii superioare a bazinului,şi se numeşte etajul pelvian.Il vom descrie la bazin,notăm însă că nu este nici-o sepraţie între etajele abdominale şi pelviene ale peritoneului.Procesele patologice abdominale trec deobiceiu în bazin,care reprezintă punctul cel mai decliv al cavităţii peritoneale.Pe lângă acest fapt însă,patologia peritoneului pelvian are caracteristici aparte,legate de patologia organelor genito-urinare,mai ales la femeie şi peritonitele pelviene rămân deobiceiu localizate la acest nivel.Deci din punct de vedere practic,în unele cazuri,etajul pelvian al abdomenului are o rea-

Fig. Nr. 29

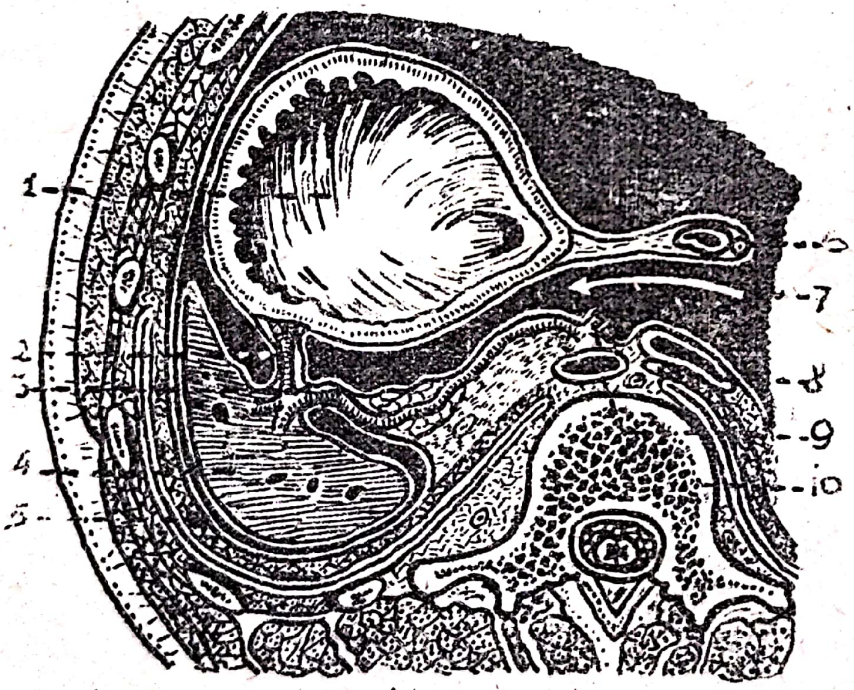

1. stomac. 2 epiploonul gastro-splenic 3 epiploonul pancreatico-splenic. 4. splina. 5. diafragm. 6 hilul splinei si pedicolul hepatic. 7 foiţa lui Winslow. 8. vêna cavă inf. 9. coloana vertebrală

lă valoare ca o entitate topografică.

Cavitatea peritoneală abdominală este impărţită-incomplect de altfel- de către colonul şi mezocolonul transvers in două etaje,unul supra- şi altul submezocolic,numite incă şi etajul superior şi inferior.Această diviziune,incomplectă din punct de vedere anatomic,fiindcă septul colon-mezocolon-colon transvers nu se fixează pe peretele anterior ci numai pe cel posterior,are insă o valoare reală in clinică.Peritonitele şi afecţiunile etajului inferior sau superior au de multe ori o alură aparte şi pot să rămână localizate mai mult timp.

Spaţiul previsceral,este un alt compartiment al cavităţii peritoneale delimitat inainte de peritoneul parietal anterior,iar inapoi de faţa anterioară a stomacului,a ficatului,iar mai in jos de şorţul epiploic.Această lojă comunică larg şi chiar se confundă cu lojile supramezocolice,iar in jos cu cele submezocolice,mai ales atunci când şorţul epiploic este deplasat.

Etajul supramezocolic.

Acest etaj este limitat inainte de peritoneul parietal anterior,inapoi de cel posterior,in sus de peritoneul care tapetează faţa inferioară a diafragmului,iar in jos de colonul şi mezocolonul transvers.

In spaţiul astfel delimitat găsim oserie de organe intraperitoneale, ca ficatul,stomacul şi splina.In raport cu ele şi cu diferitele plice peritoneale se delimitează o serie de spaţii secundare.

Astfel inapoia stomacului se află un larg diverticol al cavităţii peritoneale numit bursa omentală.Bursa omentală comunică cu marea cavitate prin intermediul hiatului lui Winslow.Această comunicare este adeseori obliterată de

aderenţe inflamatorii.

Bursa omentală este limitată inainte de: micul epiploon, faţa posterioară a stomacului, epiloonul gastro-colic şi gastro-splenic, iar inapoi de: peritoneul parietal posterior şi epiploonul pancreatico-splenic. In sus- se intinde până la ficat şi diafragm, iar in jos- până la mezocolonul transvers. Are o porţiune principală mai largă, situată inapoia stomacului şi o serie de prelungiri, de dimensiuni mai reduse. Prelungirea dreaptă este un coridor intins până la hiatul lui Winslow şi se numeşte vestibul. Prelungirea stg. se intinde intre cele două epiploane gastro- şi pancreatico-splenice, până la splină. Cea inferioară foarte redusă sau chiar inexistentă la adult, se indreaptă către şorţul epiloic.

Bursa omentală este un compartiment aproape izolat al cavităţii peritoneale. Se poate pătrunde in ea traversând: micul epiploon gastro-colic, gastro-splenic, mezocolonul transvers sau procedând la dezinserarea colo-epiploică, utilizând ca plan de clivaj colaăscenţa dintre şorţul epiplolc şi colonul transvers. Tot cu ajutorul acestor manopere putem pune in evidenţă şi organele retro-peritoneale situate la nivelul bursei omentale /pancreas, etc./. Calea prin hiatul lui Winslow este fără importanţă practică.

Ficatul se află intr'o loja numită <u>subfrenică dreaptă</u>, limitată in sus de peritoneul diafragmatic, iar in jos de mezocolonul transvers. Intre ficat şi diafragm se găseşte <u>spaţiul subfrenic drept</u>, sau <u>interhepato-diafragmatic</u>, iar sub ficat <u>spaţiul subhepatic</u>.

Spaţiul interhepato-diafragmatic se intinde inapoi până la ligamentul coronar al ficatului şi este subdivizat intr'un compartiment drept şi unul stg prin ligamentul suspensor al ficatului. Aceste două loji au o situaţie profundă fiind ascunse de grilajul costal.

Loja subhepatică, este o importantă răspântie a cavităţii peritonele. Aici se deschide bursa omentală şi aici se află o serie de organe cu rol mare in patologie ca: pilorul, duodenul, căile biliare. Afecţiunile acestor organe cointeresează foarte frecvent peritoneul. Peritonitele subhepatice pe de o parte se pot difuza in restul peritoneului, loja comunicând larg cu spaţiul previsceral, coridorul latero-colic stg şi loja gastrică. /fig.30/

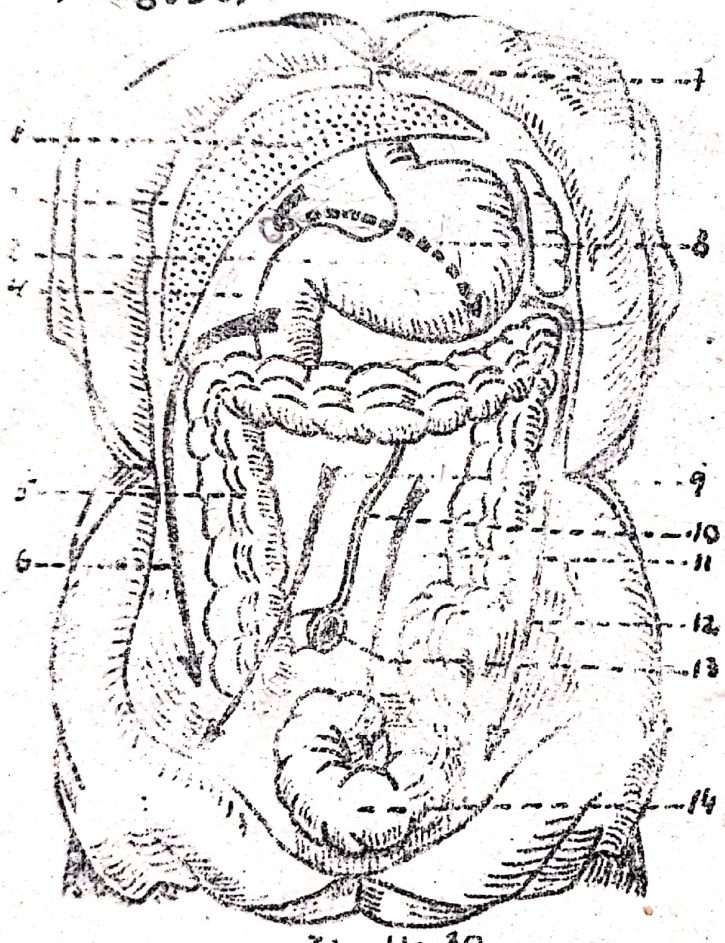

Fig No.30.
1. Ficat 2 spaţiul interhepato-diafragm.
3. Stomac 4 spaţiu sub hepatic
5. colon ascend. 6 spaţiu latero-colic. 7 lig. s... 8 bursa oment.
9. Spaţiu mezentero-colic drept.
10. rădăcina mezenterului. 11 spaţiu mezentero colic stâng. 13 terminarea ileonului 14 colon stomacidian.
12. spaţiul latero colic stâng.

Loja gastrică este aşezată inaintea micului epiploon şi la stg ligamentului suspensor. Se urcă in sus până la lobul stg al ficatului şi diafragm, iar in jos este limitată de mezocolonul transvers şi epiploonul gastro-colic. Comunică cu loja hepatică, splenică şi cu spaţiul previsceral.

Loja splenică este spaţiul situat in jurul splinei. Ea este separată de bursa omentală prin epiploanele splinei, limitată in jos de unghiul splenic al colonului şi de ligamentul freno-colic stg.

Comunică cu loja gastrică şi spaţiul previsceral.

Etajul submezocolic,

al peritoneului este limitat inainte şi inapoi de peritoneul parietal, in sus de colonul şi mezocolonul transvers, iar in jos este separat foarte incomplet de bazin prin colonul şi mezocolonul ilio-sigmoidian.

Peretele anterior propriu zis al acestui etaj ar fi format de şorţul epiploic care insă are dispoziţiuni şi o dimensiune foarte variabilă.

Etajul inferior conţine intestinul subţire şi gros şi este impărţit in patru coridoare verticale, in raport cu colonul ascendent, descendent şi rădăcina mezocolonului.

Intre colonul ascendent şi descendent de o parte şi peretele abdominal, /porţiunea laterală/ se află spaţiile pario-sau latero-colice. Intrecolon şi mezenter se găsesc spaţiile mezentero-colice.

Spaţiul pario-colic drept comunică in sus cu spaţiile din loja hepatică, iar in jos cu fosa iliacă dreaptă şi bazinul. Acest coridor latero-colic drept este o cale importantă de comunicare intre etajele cavităţii peritoneale. Produsele patologice din loja hepatică coboară prin el in jos, iar anumite colecţii ce iau naştere in fosa iliacă dreaptă, se pot urca până sub ficat pe această cale.

Spaţiul pario-colic stâng, este separat in sus /incomplect/ de loja splenică prin ligamentul freno-colic şi comunică in jos cu fosa iliacă stângă şi bazin.

Spaţiul mezentero-colic drept. Este inchis in sus de mezocolonul transvers, iar in jos de porţiunea terminală a ileonului şi de fragmentul respectiv al mezenterului. Conţine o parte din ansele subţiri iar inapoia peritoneului o porţiune din duo-

den şi capul pancreasului.

Colecţiile patologice din acest compartiment fuzează deobiceiu inspre fosa iliacă dreaptă.

Spaţiul mezentero-colic stg.conţine masa mare a anselor subţiri.El este limitat in sus de mezocolonul transvers iar in jos comunică larg cu bazinul.

Aceste loji şi spaţii comunică larg intre ele.In caz de peritonită insă ele se pot izola,prin aderenţe de restul cavităţii peritoneale,luând astfel naştere peritonite localizate,inchistate,cu o simptomatologie aparte după regiunea interesată.

Trebue să accentuăm incă un fapt foarte important.Punctul decliv al cavităţii peritoneale se găseşte in etajul pelvian,la nivelul fundului de sac al lui Douglas.Colecţiile patologice in cursul peritonitelor se adună la acest nivel,dacă nu există aderenţe care să le oprească drumul.In clinică se favorizează această scurgere a produselor patologice /puroiu, etc/ spre pelvis,aşezând bolnavul intr'o poziţie semişezândă,pentru a accentua astfel situaţia declivă a fundului de sac al lui Douglas.

x x x

Diviziunea topografică a cavităţii abdominale.

Am văzut că abdomenul se imparte intr'o cavitate peritoneală mai bine zis intr un compartiment peritoneal şi intr'un spaţiu retro-peritoneal.

Compartimentul peritoneal cuprinde organele intraperitoneale.La acestea se adaugă şi organele secundar retroperitoneale /duoden,pancreas,/ organe care sunt separate de spaţiul retro-peritoneal printr'o fascie de coalescenţă,şi a căror patologie le plasează in categoria organelor intraperitoneale.Funcţional deasemenea,aces-

te organe fac parte din aparatul digestiv- aparat in strânsă conexiune cu peritoneul.

Compartimentul peritoneal a fost împărţit intr'un etaj supra- şi unul sub-mezocolic;Cel supramezocolic se mai numeşte şi etajul glandular sau abdomenul glandular şi conţine: stomacul,ficatul,splina,iar cel inferior etajul intestinal,abdomenul intestinal şi conţine şi intestinul subţire şi cel gros.Duodenul şi pancreasul care vigu-ros morfologic se află la răspântia acec-tor etaje,fiind tăiate transversal de rădă-cina mezocolonului transvers,sun descrise deobiceiu cu etajul superior având in vede-re o serie de consideraţiuni anatomice,fun-cţionale şi patologice.

După o altă nomenclatură bazată pe considerente practice,abdomenul se impar-teintr'un etaj superior,toraco-abdominal şi un altul inferior,etajul subtoracic al abdomenului.

Diviziunea rigidă a trunchiului in torace şi abdomen,regiuni separate de un sept,diafragmul,nu coresounde intru to-tul realităţii practice.

Intr'adevăr diafragmul se ridi-că mult in torace prin convexitatea sa şi deci extremmitatea superioară a cavităţii abdominale se aflăcuprinsă şi inconjurată de baza toracelui.Cu alte cuvinte cavita-tea toracică se insinuează,se prelungeşte in jrul ridicăturii centrale a cavităţii abdominale.

Organele etajului supramezoco-lic al abdomenului sunt ascunse in parte inapoia grilajului costal fiind angajate in torace.Se impune deci din punct de ve-dere practic,stabilirea unei regiuni inter-mediare intre torace şi abdomen,regiune numită toraco-abdominală a abdomenului. /fig.31/

Aceste etaj este profund in cea mai mare parte.Se explorează greu in cli-nică,se abordează greu in chirurgie şi su-ferinţele organelor situate la acest nivel se trădează prin simptome care sunt in ace-laşi timp atât toracice cât şi abdominale:

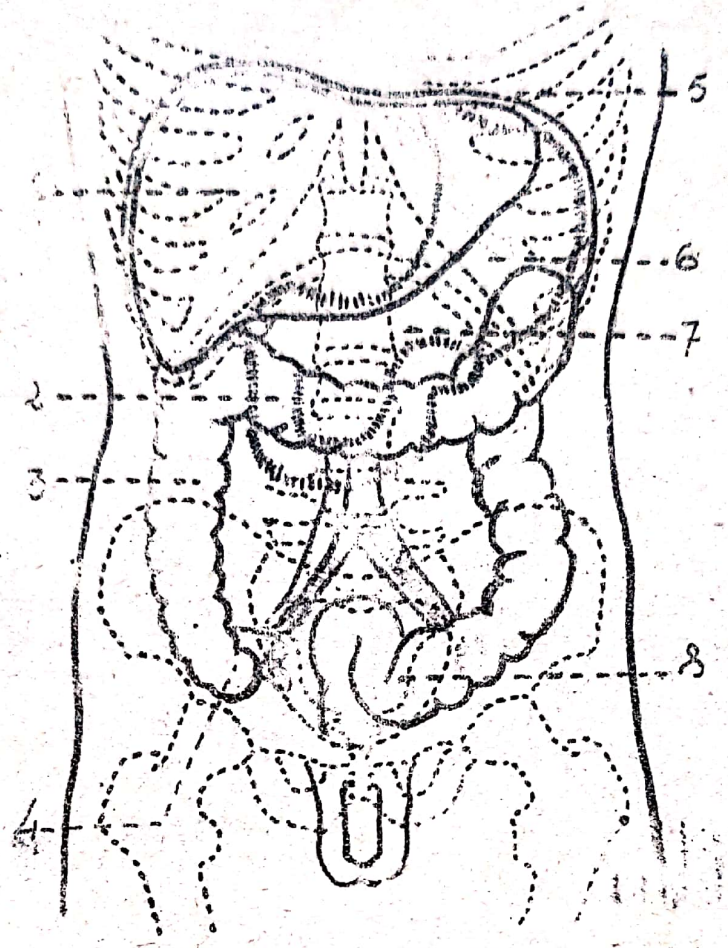

Fig. Nr 31.

1. ficat. 2 duoden. 3 colon ascendent
4. cec si apendice cecal. 5. diafragm
6 spatiul semilunar a lui
Traube. 7 Triunghiul lui Labée.
8 colon sigmoidian.

In opoziţie cu această regiune intermediară, celălalt etaj se numeşte etajul subtoracic al abdomenului. El este limitat in cea mai mare parte de pereţi muşchiulari moi, depresibili şi deci explorarea organelor din acest etaj este relativ uşoară. Simptomatologia afecţiunilor patologice dela acest nivel este exclusiv abdominală, căile de acces asupra organelor sunt mai largi şi mai uşor deexecutat.

Vom descrie deci topografia ab-

domenului, impărţindul intr'un etaj toraco-abdominal, intr'unul subtoracic şi intr'un spaţiu retroperitoneal.

REGIUNEA TORACO-ABDOMINALA A ABDOMENULUI.

Regiunea toraco-abdominală conţine următoarele viscere: ficatul, stomacul, splina, pancreasul şi duodenul. Aceste organe sunt situate in trei loji. O caracteristică a regiunii este faptul că organele nu ocupă numai loja lor, ci se prelungesc şi in lojile invecinate incălecându-se astfel. Având in vedere acest lucru, delimitarea pur morfologică a lojilor este destul de dificilă. Dacă luăm insă in considerare patologia organelor, simptomatologia lor precum şi chirurgia regiunii, subdiviziunile etajului toraco-abdominal, care ne apar mai mult sau mai puţin arbitrare îşi câştigă o valoare practică reală.

Deosebim trei loji: loja subfrenică dreaptă, subfrenică stângă şi loja mediană sau celiacă./acestea sunt loji peritoneale şi loja celiacă nu este identică cu zona situată in vecinătatea curburii mici a stomacului numită regiunea celiacă./

LOJA SUBFRENICA DREAPTA.

Se mai numeşte şi loja hepatică şi conţine ficatul şi pedicolul hepatic. Loja e delimitată in felul următor: in sus de diafragm, in jos de colon şi mezocolonul transvers, iar inainte de peretele anterolateral al abdomenului./fig. 32/

Ficatul are forma unui ovoid cu extremitatea cea voluminoasă aşezată la dreapta. I-se descrie o faţă superioară convexă, una inferioară mai mult sau mai puţin plană şi o faţă posterioară. Are două extremităţi, una dreaptă şi alta stângă. La adult

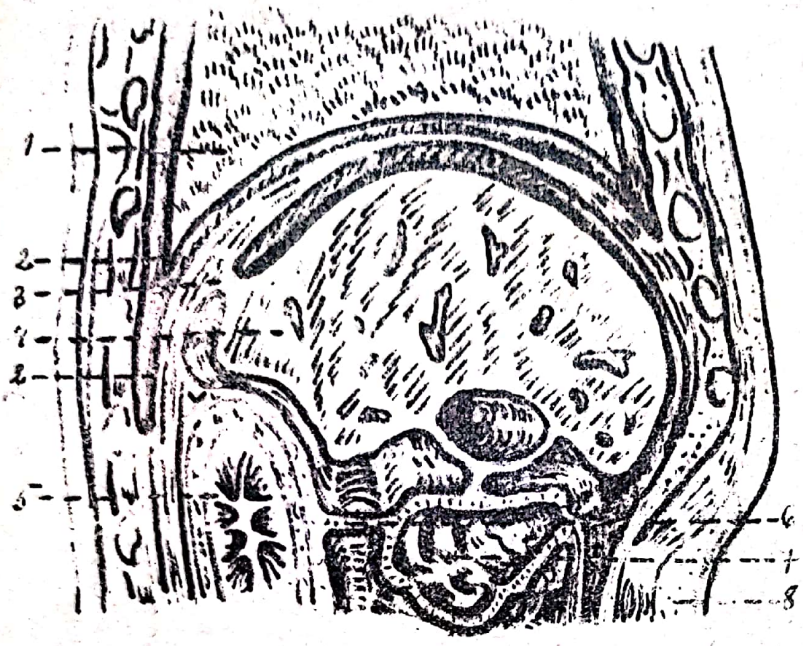

Fig No.32
1. plămân 2. fund de sac costo-diafrag. 3. lig. coronar. 4 ficat 5 rinichiu 6 mezocolon transvers 7 colon transvers 8 perete abdomen. anterior.

inserţia ligamentului falciform indică o diviziune a ficatului în doi lobi inegali, unul drept voluminos şi altul stg mai mic. Ficatul la omul viu e plin de sânge şi volumul său variază după împrejurări fiziologice şi patologice. În timpul digestiei volumul organului se modifică. Deasemenea în unele boli de inimă sângele stagnează în ficat şi volumul lui este mărit.

Ficatul e fixat în loja sa de o serie de elemente. Se citează astfel peritoneul, vâna cavă, presa abdominală. Cele mai eficiente mijloace de fixare sunt reprezentate prin vâna cavă şi ligamentul coronar.

Vâna cavă are conexiuni strânse cu diafragmul pe de o parte şi cu ficatul pe de altă parte /trece printr'un sanţ sau chiar canal situat la nivelul feţei posterioare, e fixat de organ prin aderenţe şi prin venele suprahepatice/ şi astfel contribue la menţinerea organului în poziţia sa.

Ligamentul coronar propriu zis e format de o serie de fibre conjunctive dense, situate între cele două foiţe ale ligamentului coronar al peritoneului, care unesc intim faţa posterioară a ficatului de diafragm. /fig.33/. Peritoneul tapetează faţa convexă şi inferioară a ficatului. La nivelul feţei [illegible]

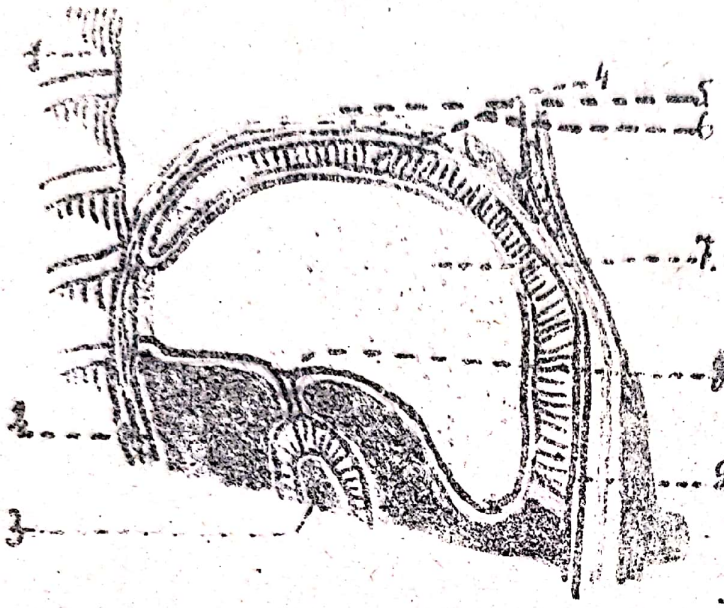

Fig. No. 33.
1. Coloana vertebrală. 2. Bursa omentală. 3. Stomac. 4. Ligamentul suspensor al ficatului. 5. Diafragmul. 6. Ficatul. 8. Epiploonul gastro-hepatic. 9. Ligamentul rotund.

oară, a ligamentului coronar există o suprafaţă întinsă extraperitoneală, care vine în raport cu diafragmul. Am văzut că la acest nivel o serie de fibre conjunctive puternice ancorează ficatul de diafragm. De pe ficat pleacă o serie de formaţiuni peritoneale. Amintim astfel ligamentul coronar dispus într'un plan transversal şi care se termină în dreapta şi în stânga prin câte un ligament triunghiular; ligamentul falciform sau suspensor culcat în mod normal cu faţa stângă pe ficat; epiploonul gastro-hepatic sau epiploonul mic care conţine în marginea lui liberă elementele pedicolului hepatic.

Raporturile ficatului. Vom analiza aceste raporturi după feţele, marginile şi extremităţile organului. Faţa antero-superioară are o formă convexă. Ea vine în raport pe cea mai mare întindere a ei, cu diafragmul. O porţiune situată în vecinătatea marginii anterioare vine în raport cu peretele abdominal anterior, în regiunea epigastrică. Organul se poate palpa la acest nivel, prin intermediul peretelui abdominal. /Fig. 34/

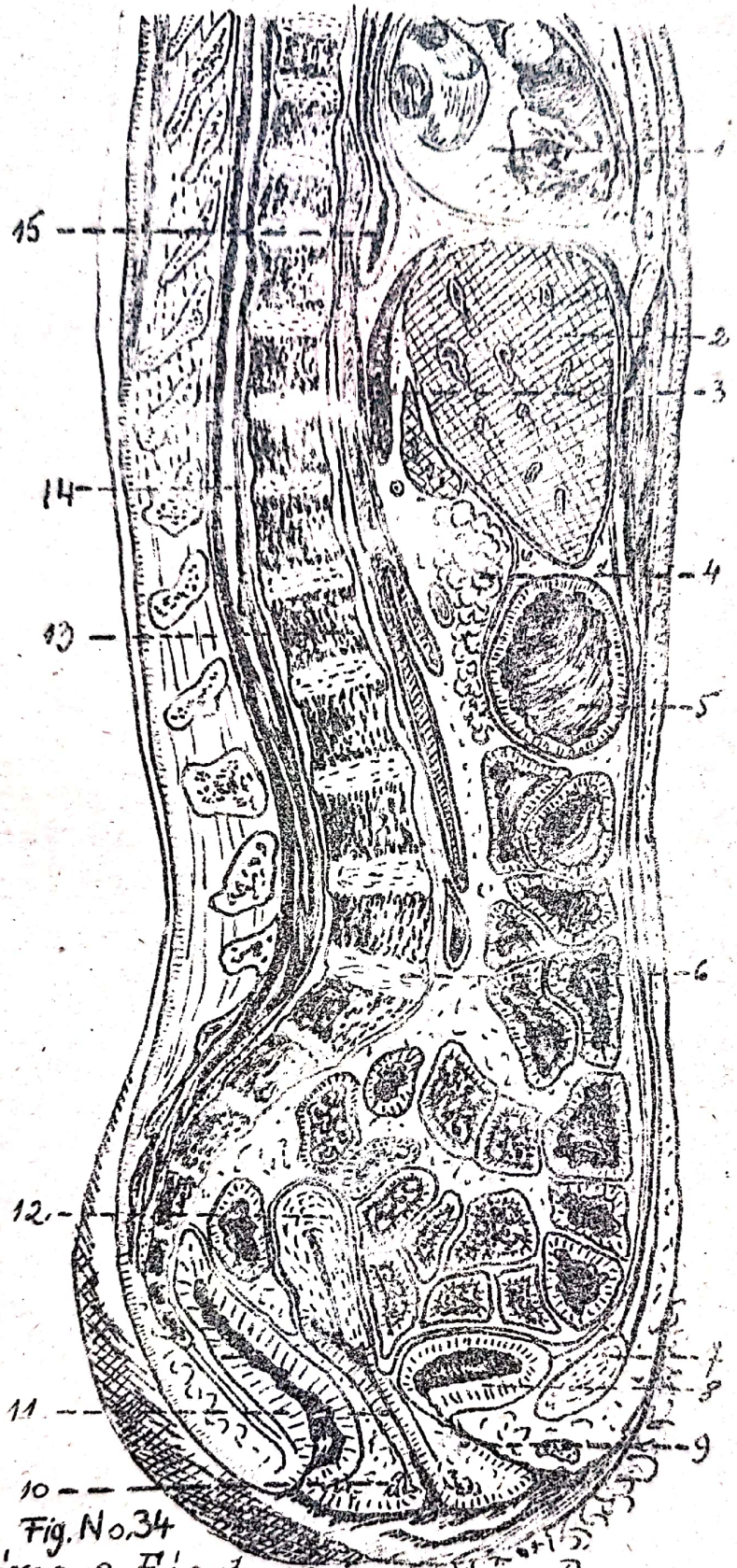

Fig. No. 34

1. Inima. 2. Ficat. 3. Diafragm. 4. Pancreas. 5. Stomac. 6. Promontoriu. 7. Simfiza pubiană. 8. Vezica. 9. Uretra. 10. Triunghiul rectovaginal. 11. Vagin. 12. Uter. 13. Vertebra II lombară. 14. Măduva spinării. 15. Esofag.

Scanned with OKEN Scanner

Zona in care ficatul vine in raport cu peretele abdominal este limitată în sus de rebordul costal şi apendicele xifoid, iar în jos de o linie oblică care unește al 10-lea cartilagiu costal drept cu al 7-lea stg. In mod normal, accentuăm, ficatul nu se poate palpa decât în epigastru unde se explorează mai mult lobul stg. Atunci când ficatul e mărit sau deplasat, devine palpabil pe o tindere mai mare. Deasupra rebordului costal şi mergând înapoi până la inserţiile posterioare ale diafragmului, ficatul vine în raport prin intermediul acestor muşchi şi a spaţiului interhepato-diafragmatic cu cavitatea toracică. Aceste raporturi sunt extrem de importante din punct de vedere clinic. Mergând dinainte înapoi, faţa convexă a ficatului este în raport /prin diafragm/ cu peretele costal, pe urmă cu fundul de sac costo-diafragmatic. Faţa convexă a lobului stg. vine în raport prin intermediul diafragmului cu pericardul şi cu inima. Convexitatea ficatului se îmbină armonios cu concavitatea diafragmului şi a bazei plămânului. Traecte transversale cum ar fi o plagă prin înţepare sau impuşcare, pot interesa în acelaşi timp pleura, plămânul, diafragmul, peritoneul şi ficatul, de unde gravitatea acestor plăgi.

Ficatul se proectează pe peretele toraco-abdominal anterior într'o zonă care corespunde în sus limitelor diafragmului /coasta 4-5/ iar în jos rebordului costal şi liniei care delimitează în jos porţiunea palpabilă a ficatului în epigastru. Asupra acestei zone se obţine o matitate prin percuţie. Matitatea hepatică poate să dispară atunci când în cavitatea peritoneală există gaze libere, ca de ex. în perforaţiile tractului gastro-intestinal. Dar ficatul vine în raport în jos, după cum vom vedea şi cu colonul transvers. In unele cazuri, acest segment al intestinului gros, se poate ridica în sus şi plasându-se înaintea ficatului, prin faptul

că în interior conţine gaze poate să facă să diapară sau să se reducă mult matitatea normală,a ficatului.Afecţiunile hepatice situate la nivelul convexităţii au o alură toracică.Ele pot da pleurezii reacţionale şi se pot propaga în torace traversând diafragmul ./abcese,etc/ Simptomatologia lor are multe componente toracice pe lângă cele ce trădează o suferinţă abdominală.Aceste constatări sunt valabile şi pentru afecţiunile localizate în spaţiul interhepato-diafragmatic /abcese subfrenice drepte/.Din punct de vedere medico-chirurgical,convexitatea ficatului şi în general toată jumătatea superioară sau segmentul toracic al organului are două porţiuni: una anterioară şi alta posterioară.Aceasta din urmă este aşezată profund şi abordarea chirurgicală e foarte dificilă.Segementul anterior este mai superficial.Tumorile,abcesele,etc., pot bomba la suprafaţă ridicând cartilgiul costal.Pe de altă parte,descoperirea acestor porţiuni este mai uşoară.Calea de acces se poate lărgi prin rezecarea marginii costale,până la nivelul fundului de sac pleural.În unele cazuri acest fund de sac se poate deslipi şi deplasa în sus şi astfel traversând bineînţeles diafragmul,obţinem o cale de acces mai largă asupra ficatului. /fig.35/.

Faţa inferioară are o direcţie oblică în jos,înainte şi la dreapta.Pe ea se observă un şanţ în H.Ramura transversă e ocupată de elementele pedicolului hepatic.Şanţul longitudinal drept e ocupat înainte de vezicula biliară,iar înapoi de vâna cavă inferioară.Prin şanţul stg merg în partea anterioară cordonul ligamentului rotund,iar înapoi cordonul canalului vânos. Epiploonul gastro-hepatic se inseră pe şanţul transvers şi pe şanţul canalului vanos având forma unui L.În consecinţă o porţiune a feţei inferioare a ficatului vine în raport cu bursa omentală iar restul se găseşte în marea cavitate peritoneală.

Fig. 35.

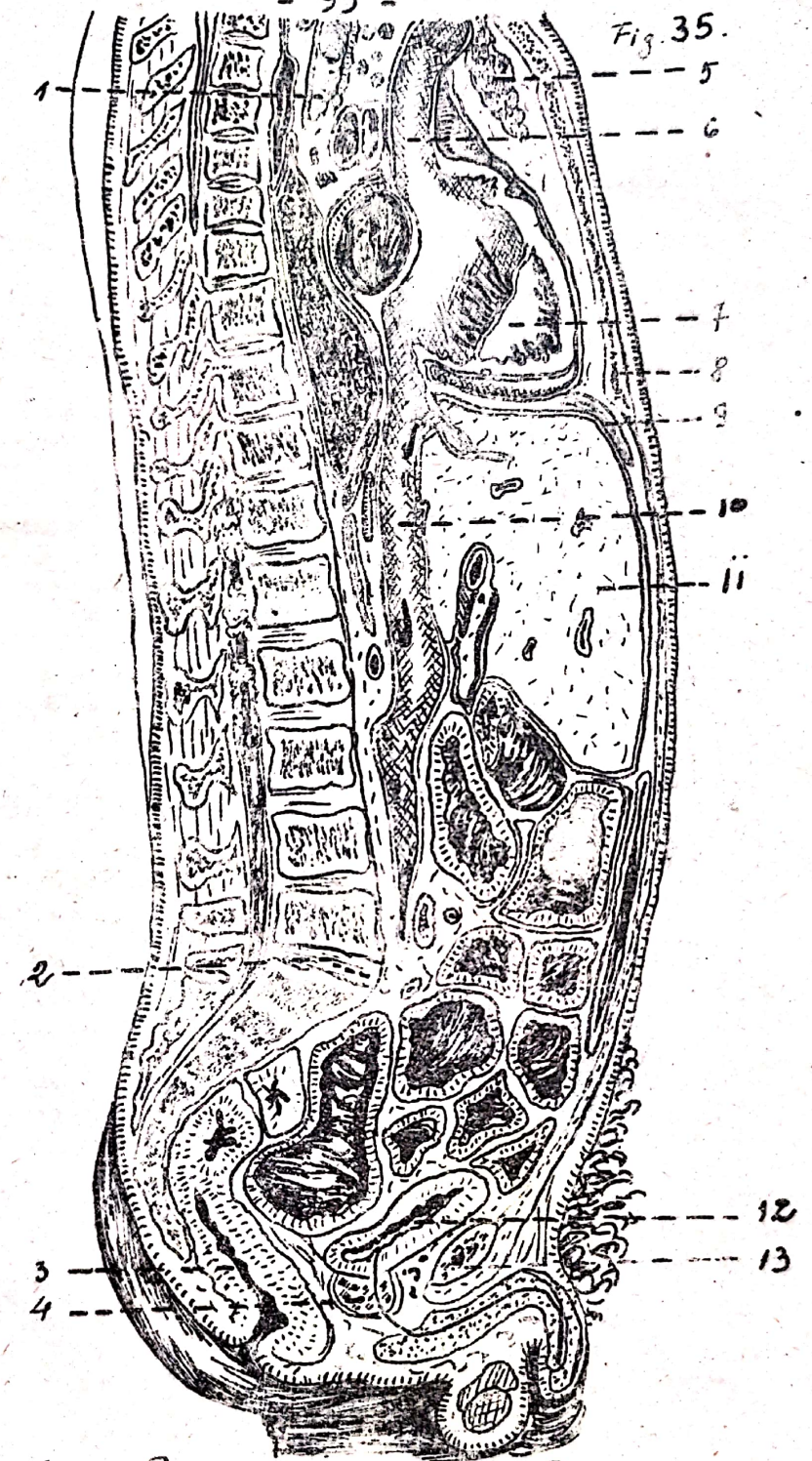

1. Trachea. 2. Pro[illegible]. 3. Rect. 4. Prostata. 5. Timus. 6. Vena cavă sup. 7. [illegible]na. 8. St[illegible] Diafragm. 10. Vena cavă infer. 11. Ficat. 12. Vezica urina[illegible] 13. Simfiza pubiană.

Raporturile viscerale ale acestei feţe sunt:zona dreaptă vine in raport cu unghiul hepatic al colonului,rinichiul,capsula suprarenală dreaptă.

Zona mijlocie vine in raport inaintea şanţului transvers /lobul pătrat/ cu prima porţiune a duodenului şi variabil cu colonul transvers,iar inapoia lui cu organele regiunii celiace /lobul lui Spiegel/. Zona stângă vine in raport cu stomacul.Toate aceste organe determină o serie de depresiuni la nivelul feţei inferioare a ficatului.

Faţa inferioară şi jumătateainferioară a ficatului se numeşte segmentul abdominal.Are ca şi segmen-tul toracic o zonă anterioară şi una posterioară.Zona posterioară e aşezată profund şi vine in contact cu spaţiul retro-peritoneal.Pot exista interdependenţe intre procesele patologice localizate la nivelul lor /tumori, etc/.Zona anterioară in schimb este mai superficială şi se poate aborda mai uşor. Trebue să remărcăm insă cu toate că faţa inferioară se poate aborda destul de uşor in cursul unei laparotomii,este o faţă aşezată profund pentru internist din cauza oblicităţii ei.Modificările patologice care au loc la nivelul ei rămân mult timp mascate şi deabia după ce o tumoră de ex.a depăşit marginea anterioară a organului ea devine palpabilă şi mai uşor explorabilă.

Faţa posterioară,a ficatului este in parte extraperitoneală.Un raport important al acestei feţe este deci cu diafragmul şi prin intermediul diafragmului cufundul de sac costo-diafragmatic al pleurei. Această faţă posterioară mai inaltă la dreapta şi subţire in stg prezintă o scobitură profundă la nivelul coloanei vertebrale.Ea mai vine in raport cu vena cavă inferioară stâlpii diafragmului,aorta,esofagul şi insfârşit tot la nivelul ei se fixează şi ligamentul coronar al peritoneului.

Marginea anterioară a ficatului este subţire şi prezintă în dreapta o scobitură în dreptul veziculei biliare, iar la stg alta pe unde trece ligamentul rotund.

Extremitatea dreaptă este voluminoasă şi umple hipocondrul drept iar cea stg este mică şi se găseşte între stomacc şi diafragm.

Pedicolul hepatic.

Sângele ajunge la ficat prin artera hepatică şi prin vena portă /şi venele porte accesorii/. El părăseşte organul prin venele suprahepatice care se varsă în vena cavă inferioară.

Bila produsă de ficat se varsă în intestin printr'o serie de canale numite căi biliare. Deosebim o porţiune intrahepatică a căilor biliare şi o porţiune extrahepatică.

Artera hepatică, vâna portă şi căile biliare extrahepatice formează împreună elemenetele pedicolului hepatic. Pedicolul hepatic se găseşte în spaţiul subhepatic şi este întins între ficat şi duoden. După ce a atins duodenul, elementele pedicolului nu mai sunt grupate ci se resfiră şi deci pedicolul nu mai există ca atare.

Pedicolul hepatic are două porţiuni: porţiune principală cuprinzând canalul hepato-coledoc, artera hepatică şi vâna portă. Porţiunea secundară diverticulară sau pedicolul vezicular este formată de vezicula biliară, canalul cistic şi vasele lor nutritive. După câteva consideraţiuni asupra circulaţiei ficatului şi asupra elementelor componente ale pedicolului, vom descrie separat pedicolul principal şi cel vezicular.

Circulaţia ficatului.

Este caracterizată prin faptul că sângele soseşte la acest organ prin două căi diferite. Ele sunt reprezentate prin artera hepatică, prin care soseşte sângele arterial care asigură circulaţia nutritivă

biliară,şi prin vena portă.Vena portă reprezintă calea circulaţiei funcţionale.Prin ea ajung la ficat o serie de substanţe provenite dela intestin,pancreas,splină,etc. Atât artera hepatică cât şi vena portă reprezintă căi de circulaţie aferentă.In pedicol nu există un vas al circulaţiei eferente.Venele suprahepatice care reprezintă aceste căi nu sunt situate intre elementele pedicolului ci se varsă in vena cavă inferioară la nivelul unde acest vas trece prin ficat.Pe lângă cele două vase ale circulaţiei de aport,sângele mai poate să ajungă la ficat şi prin venele porte accesorii. Aceste vase de un calibru redus abordează ficatul prin intermediul ligamentelor sale.In consecinţă,căile circulaţiei aferente sunt multiple /vena portă,artera hepatică,venele porte accesorii/ pe când cele ale circulaţiei eferente sunt reprezentate numai prin venele suprahepatice.

Artera hepatică.

Artera hepatică ia naştere din trunchiul celiac,la nivelul discului dintre vertebra 12-a dorsală şi prima lombară, fiind situată la dreapta liniei mediane,de obiceiu pe marginea superioară a pancreasului.Are o primă porţiune orizontală numită hepatica comună in raport cu marginea superioară a pancreasului şi oa doua porţiune verticală,artera hepatică propriu zisă, situate intre elementele pedicolului hepatic in marginea liberă a micului epiploon. Ajunsă la hilul ficatului artera se imparte intr'o ramură dreaptă şi una stângă. Ramurile mai importante ale arterei hepatice sunt: ramuri pancreatice /pancreatica magna/,artera gastro-duodenală şi artera pilorică.Artera cistică ia naştere deobiceiu din ramura dreaptă a hepaticei;Artera hepatică poate prezenta o serie de anomă-

lii importante din punct de vedere chirurgical.Astfel ea poate lua naştere din mezenterica superioară,din coronara stomahi-

că, din aortă, din trunchiul comun mezenterico-celiac. Cea mai frecventă anomalie este originea din mezenterica superioară. In acest caz hepatica in loc să fie aşezată pe faţa anterioară a venei porte se găseşte inapoia acesteia. După un traect aproape transversal apare in triunghiul portocoledocian şi numai după aceea se aşează pe faţa anterioară a venei porte. In consecinţă artera normală are raporturi intinse cu canalul hepato-coledoc şi poate fi lezată atunci când se intervine asupra acesteia din urmă. Alte anomalii mai des intâlnite sunt: diviziunea precoce, in buchet a hepaticei, când toate ramurile par a lua naştere din acelaşi punct şi dedublarea arterei. Artera hepatică supranumerară poate proveni din coronara stomahică, din mezenerica superioară, etc. Gastroduodenala, pilorica, iau naştere in aceste cazuri deobicei din artera care prezintă traectul mai apropiat de cel normal.

Vena portă.

Este un vas voluminos care ia naştere inapoia capului pancreasului din unirea venelor mezenterică superioară şi inferioară şi splenica. Originea portei se află intotdeauna la dreapta liniei mediane. Dela origine vena trece inapoia primei porţiuni a duodenului, se angajează in marginea liberă a epiploonului gastro-hepatic şi se termină la nivelul hilului, din o ramură dreaptă voluminoasă şi una stângă mai mică şi mai subţire. Raporturile cu venacavă inferioară sunt importante. Aceasta se află aproape in contact cu porta in partea inferioară, iar in sus cele două vase sunt separate de procesul caudat al lobului lui Spiegel.

Intre cavă şi portă se află hiatul lui Winslow.

Afluenţii mai importanţi ai venei porte sunt: vâna coronară stomahică, vâna pilorică, venele pancreasului, duodenu-

lui şi ale canalului coledoc şi vena cistică.

Vena portă care a luat naştere dintr'o serie de capilare situate la nivelul tubului digestiv, etc, ajunsă la nivelul ficatului se capilarizează din nou. După aceea sangele este adunat de noui vase vânoase ,venele suprahepatice, care se varsă în cava inferioară;

Venele porte accesorii:

se ramifică în ficat ca şi vâna portă, însăşi. Ele provin din capilare şi se termină capilarizându-se. Este extrem de important faptul că sistemul venei porte şi al portelor accesorii nu este complect izolat ci se anastomozează cu sistemul venelor cave. Astfel vena portă, prin vena coronară stomahică se anstomozează cu venele esofagiene /sistemul cav superior/, venele hemoroidale superioare /sistemul port/ se anastomozează cu venele hemoroidale mijlocii şi inferioare /sistemul cav inferior/. Pe de altă parte venele porte accesorii /paraombilicale/ sunt în legătură cu reţeaua venoasă toraco-abdominală superficială./sistem cav superior şi inferior/. Toate aceste anastomoze au un rol deosebit în patologie. Prin venele porte accesorii se canalizează circulaţia în caz de obstacol pe traectul venei porte /ciroză hepatică etc,/. În grosimea aderenţelor patologice . intraperitoneale deasemenea sunt vase care realizează ca şi venele porte accesorii legături derivative pentru circulaţia portă. Din această cauză se încearcă în unele cazuri crearea de astfel de aderenţe în mod artificial./sudarea şorţului epiploic de peretele abdominal/.

Căile biliare extrahepatice:

La nivelul hilului hepatic canaliculele biliare se unesc în două conducte mai mari drept şi stâng. Din unirea lor rezultă un canal care se deschide în duo-

den şi care se numeşte canalul hepato-coledoc.Acest canal lung divizat artificial după cum vom vedea intr'un segment hepatic şi in canalul coledoc,are o porţiune liberă,deasupra duodenului care face parte din elementele pedicolului hepatic aflându-se in marginea liberă a micului epiploon şi o porţiune aşezată profund inapoia duodenului şi pancreasului.Prima se poate explora relativ uşor in cursul intervenţiilor a doua este ascunsă şi nu se poate evidenţia decât după deslipirea duodeno-pancreatică.

Vezicula biliară este situată in şanţul longitudinal drept de pe faţa inferioară a ficatului.Conductul ei excretor:canalul cistic după un traect sinuos se alătură canalului hepato-coledoc.

S'a spus că din unirea canalului hepatic cu canalul cistic ia naştere canalul coledoc la un nivel situat deasupra duodenului.Ori s' a constatat că cisticul se alătură doar la inceput canalului hepatic şi numai inapoia primei porţiuni a duodenului se face unirea reală intre cele 2 conducte.Deci in realitate nu există coledoc supra- ci numai retroduodenal.Pe de altă parte din punct de vedere funcţional separaţia in canalul hepatic sau coledoc este artificială.Intr'adevăr acestea două formează impreună un canal unic,care conduce bila in intestin şi a cărui integritate este absolut necesară.Pe acest canal se branşează un diverticol al căilor biliare format de canalul cistic şi de vezicula biliară.Acest diverticol are funcţiuni bine definite de a servi ca rezervor de bilă. El poate fi extirpat atunci cand suferă modificări patologice,deci prezenţa lui nu este absolut necesară din punct de vedere vital.

Din cauza considerentelor expuse mai sus vom vorbi de un canal hepato-coledoc şi de un aparat diverticular al căilor biliare /vezicula biliară şi canalul cistic/.

Canalul hepato-coledoc are o portiune supra şi una retro-duodeno-pancreatică.

Pedicolul hepatic principal.

Pedicolul principal se intinde intre duoden şi ficat.Areo lungime de aproximativ patru-cinci cm şi se găseşte in marginea liberă a epiploonului gastro-hepatic./fig.36/

Fig.Nr. 36.
1. Vezicula biliară
2. Hiatul lui Winslow
3. Canal hepato-coledoc
4. Artera hepatică
5. Vena portă
6. Rinichiu
7. Duoden.

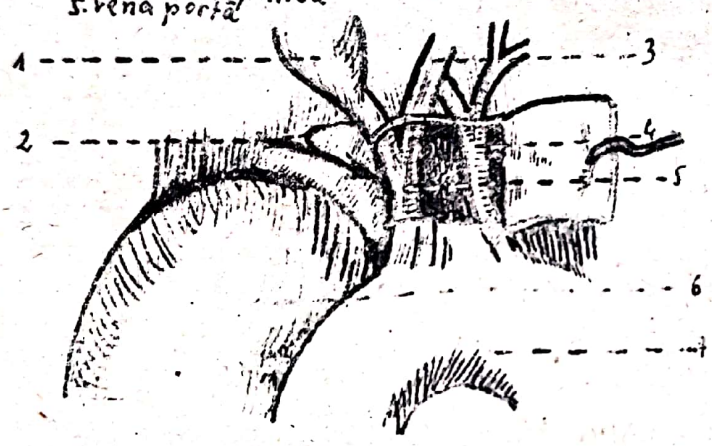

Proectat pe coloana vertebrală corespunde vertebrelor 1-2-3 lombare.Elementele lui sunt dispuse astfel: vâna portă este aşezată pe planul cel mai posterior,artera hepatică se află inaintea venei iar calea biliară principală se găseşte deasemenea inainte şi totodată inspre planul drept al portei şi deci la dreapta arterei hepatice./fig.37/

Fig.Nr. 37.
1. Vena cava inf. 2. Hiatul lui Winslow. 3. Marea cavitate peritoneală. 4. Rinichiu. 5. M. psoas. 6. Stomac 7. Ficat. 8. Bursa omentală. 9 Vena portă. 10. Artera hepatică. 11. Canalul hepato choledoc. 12. Coloana vertebrală.

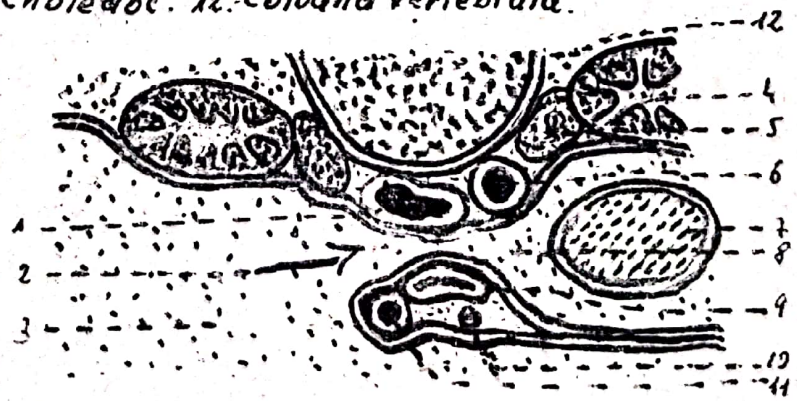

Pedicolul hepatic invelit de peritoneu formează limita anterioară a hiatului lui Winslow. Elementele pedicolului se pot explora prin palpare între două degete dintre care unul introdus in hiat.

Integritatea elemenetelor pedicolului hepatic principal este indispensabilă vieţii. Pe lângă raporturile pe care le-am arătat mai sus, semnalăm incă unele referitoare la canalul hepato-coledoc. La origine acest canal trece inaintea ramurei drepte a arterei hepatice şi a venei porte. In unele cazuri insă artera poate să treacă inaintea canalului biliar. Pe când conductul biliar are o direcţie oblică in jos şi la dreapta, vâna portă descrie un traect in jos şi la stg. Rezultă deaici că cele două elemente diverg in partea inferioară delimitând intre ele un triunghiu porto-coledocian /inconstant/. La inălţimea pedicolului liber cuprins in marginea micului epiploon, cele două elemente sunt insă de cele mai multe ori in contact.

Pedicolul hepatic prezintă frecvente variaţiuni de o importanţă practică chirurgicală. Aceste variaţiuni se pot grupa in cele datorite peritoneului, arterei hepatice şi căilor biliare.

In unele cazuri micul epiploon se prelungeşte la dreapta formându-se astfel ligamentul cisto-duodeno-colic. In acest caz elementele pedicolului nu se mai găsesc in marginea liberă a epiploonului gastro-hepatic ci in mijlocul unei formaţiuni peritoneale intinse. Artera hepatică prezintă după cum am arătat numeroase anomalii, care prin prezenţa lor modifică dispoziţia pedicolului hepatic. Canalul biliar ocupă situaţia arătată in pedicol, fiind aşezat intotdeauna la dreapta celorlalte elemente. Variaţiunea cea mai frecventă constă intr'o distanţare mai accentuată a canalului de vana portă dând naştere triunghiului porto-coledocian.

Pentru a completa studiul elementelor pedicolului hepatic rezumăm rapor-

turile intrapediculare ale venei porte şi a canalului coledoc.Vena portă ia naştere la partea mijlocie a feţei posterioare a capului pancreasului,la înălţimea marginii superioare a vertebrei a 2- lombară.Înainte ea vine în raport cu capul şi colul pancreasului cu prima porţiune a duodenului iar înapoi cu fascia lui Treitz şi prin intermediul ei,cu vena cavă inferioară.La stânga porta vine în raport cu aorta,iar la dreapta şi la oarecare distanţă cu canalul hepato-coledoc.Înapoia primei porţiuni a duodenului la nivelul flancului stâng al cavei apare artera hepatică din care ia naştere gastroduodenala care încrucişează transversal faţa anterioară a venei.Segmentul retro-duodeno-pa-ncreatic al canalului hepato-coledoc trece la nivelul feţei posterioare a primei porţiuni a duodenului fiind încrucişat de artera gastroduodenală şi înapoia capului pancreasul ui unde se formează după caz un şanţ sau un canal complect.

Raporturile posterioare ale hepato-coledocului se fac prin intermediul fascie lui Treitz şi anume prin vena cavă inferioară şi mai la distanţă cu ureterul şi rinichiul drept.

Artera pancreatico-duodenală dreaptă superioară încrucişează faţa anterioară dreaptă şi posterioară a canalului biliar- după expresia devenită clasică- "îi dă braţul".

Pedicolul vezicular:

Este alcătuit de vezicula biliară,canalul cistic şi venele cistice.Este porţiunea diverticulară a pedicolului hepatic,care nu este absolut indispensabilă vieţii şi deci se poate extirpa.

Vezicula biliară: este aşezată într'o depresiune de pe faţa inferioară a ficatului,depresiune numită în mod curent patul veziculei.Organul este lipit de acest pat de către peritoneul care tapetează în

consecinţă faţa sa inferioară.

Fundul veziculei este liber de-o biceiu,fiind inconjurat de jur impreşur de peritoneu.Vine in raport cu peretele abdominal anterior şi se poate palpa,prin intermediul acestui perete,in caz de distensiune excesivă a organului.Punctul unde fundul veziculei vine in contact cu peretele abdominal se proecteazâ la intersecţia linie ombilico-axilare cu rebordul costal,la extremitatea anterioară a cartilagiului al lo-lea costal drept,la intersecţia rebordului costal cu marginea laterală a muşchiului drept anterior,etc.

Corpul veziculei aderă de patul in care se găseşte.La acest nivel trec dela veziculă la ficat câteva venule din grupul portelor accesorii şi pot sosi la veziculă cu titlul de anomalie,canalicule biliare.In extirparea chirurgicală a veziculei /colecistectomie/ trebue avută in vedere intotdeauna această dispoziţie.Faţa inferioară a corpului este acoperită de peritoneu şi vine in raport cu colonul transvers şi cu duodenul,organe de care pote fi legată printr'o plică a peritoneului.

Colul veziculei biliare este liber,nu aderă de ficat şi este suspendat de acest din urmă de o plică scurtă a peritoneului,prelungirea micului epiploon. Bazinetul are un raport destul de constant cu ganglionul limfatic numit ,ganglionul cistic,care se găseşte la nivelul acestei porţiuni in partea stângă.

Canalul cistic,are o lungime de 3-4 cm .Se găseşte in marginea liberă amicului epiploon pe un plan anterior venei porte şi la dreapta canalului coledoc.Are o direcţie aproape paralelă cu acest din urmă fiindu-i alipit in partea inferioară. El are raporturi foarte importante cu artera cistică.In interiorul bazinetului şi a canalului cistic găsim o serie de valvule.

Artera cistică, ia naştere/in mod normal/ din ramura dreaptă a arterei hepatice şi dintr'un punct al arterei situat la dreapta canalului coledoc /artera hepatică trece inapoia acestuia/.

Artera cistică prezintă frecvente variaţiuni importante de cunoscut, fiindcă vasul se leagă in cursul colecistectomiilor. Artera poate să fie scurtă şi să ia naştere din ramura dreaptă, destul de aproape de ficat. In unele cazuri ea este lungă putând lua naştere fie din ramura dreaptă /in partea inferioară/ fie din trunchiul hepaticei proprii sau chiar din gastroduodenală/. Artera cistică lungă trece inaintea canalului hepato-coledoc.

Se descriu 2 triunghiuri importante in descoperirea şi ligatura arterei cistice. Intre ficat, canalul hepato-coledoc şi canalul cistic se alătureaza triunghiul căilor biliare, artera cistică cu o dispoziţie normală apare in acest triunghiu şi intră între foiţele plicei peritoneale care suspendă colul veziculei de ficat. Celălalt triunghiu bilio-cistic nu devine aparent decât după ce s'a deslipit vezicula biliară şi după ce a fost trasă la o parte. /la dreapta/ In aceste cazuri triunghiul bilio-cistic apare delimitat de artera cistică /sus/, canalul cistic /jos/ şi canalul hepato-coledoc /stânga/.

Aproape de colul veziculei, artera se bifurcă intr'o ramură dreaptă şi una stg. Dacă bifurcarea se face precoce, artera apare ca fiind dublată.

Vâna cistică are un traect identic cu artera şi se varsă in ramura dreaptă a venei porte.

Explorare şi căi de acces.

Considerate in totalitatea lor căile biliare extrahepatice au un taect in formă de arc cu concavitatea privind in jos şi la stânga. Acest arc începe la nivelul veziculei biliare şi se termină la punctul de vărsare al canalului hepato-co-

ledoc in duoden./fig.38/

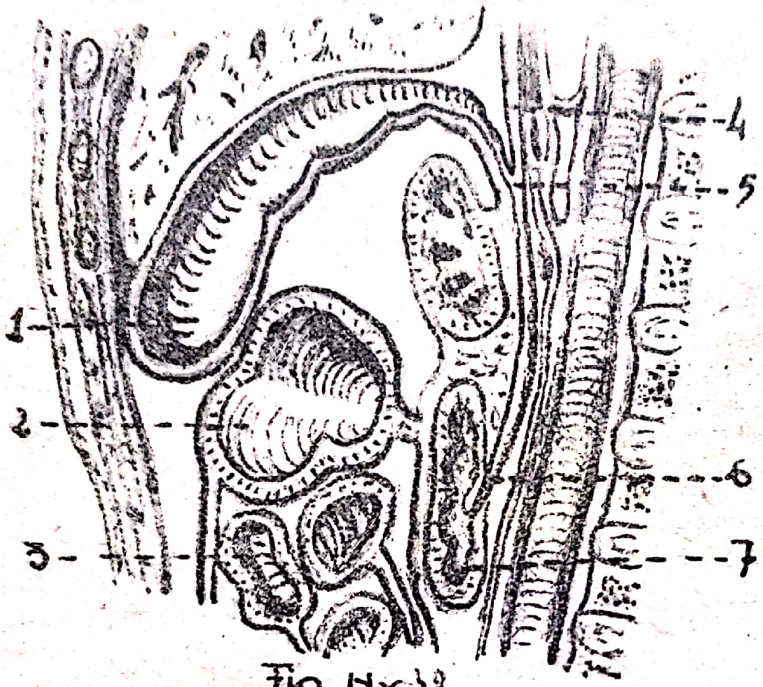

Fig. Nr.38
1 vezica biliară. 2. colon transv. 3 anse intestinale. 4 canalul hepatic. 5. confluenta. 6. Papila lui Vater. 7. duoden

In acest arc se deschide porţiunea căilor biliare care descinde dela ficat. Arcul este situat profund, sub ficat, inaintea coloanei vertebrale şi inapoia duodenopancreasului. El are un singur punct superficial şi anume la nivelul fundului veziculei biliare. Prin palpare se poate simţi uneori fundul veziculei biliare in caz de distensiune patologică a acesteia. Restul căilor biliare extrahepatice nu se pot explora direct. Totuşi putem declanşa prin palpare o sensibilitate dureroasă deaLungul regiunii care le corespunde, atunci când există modificări patologice. Ea prezintă o sensibilitate deosebită la presiune, in afecţiunile căilor biliare şi ale pancreasului. Zona pancreatico-coledociană nu atinge in jos ombilicul iar in sus se opreşte la o distanţă de 5 cm de ombilic măsurate prin bisectoare.

Vărsarea coledocului in duoden ar corespunde, după un alt procedeu de proecţiune, unui punct situat pe linia ombilico-axială la 6 cm de ombilic. Proecţia anatomică a pediculului hepatic corespunde unei linii sinuoase, verticale, care descinde

dela rebordul costal,paralele şi la 3 cm in dreapta liniei mediane,orindu-se la un punct situat la 3 degete deasupra orizontalei care trece prin ombilic.Vezicula biliară radiologic se poate explora după administrarea unei substanţe radio-opace preparată cu iod care se elimină prin bilă. /Colecistografie/Acest procedeu pune în evidenţă în unele cazuri şi restul căilor biliare.

Explorarea operatorie a căilor biliare se face prin laparotomii.Se indică o serie de incizii având avantagii deosebite: de a expune mai mult sau mai puţin complect canalele biliare sau de a menaja peretele abdominal.In orice caz după simpla deschidere a cavităţii peritoneale nu se poate explora decât porţiunea supraduodenopancreatică a căilor biliare şi elementele pedicolului hepatic.Această explorare se complectează prin palparea elementelor pedicoulului între două degete dintre care unul introdus în hiatul lui Winslow.

Porţiunea retroduodeno-pancreatică se poate explora numai după deslipirea prealabilă a duodeno-pancreasului.Calibrul şi permeabilitatea căilor biliare se explorează cu o sondă metalică flexibilă care se introduce printr'un orificiu creat în coledoc.

LOJA SUBFRENICA STANGA.

Această lojă este situată în partea stângă a coloanei vertebrale,între diafragm şi mezocolonul transvers.Loja este ocupată de două organe: stomac şi splină şi comunică larg cu loja subfrenică dreaptă.In această loje stomacul ocupă porţiunea cea mai întinsă.Splina se găseşte la nivelul extremităţii stângi,la stânga şi inapoia stomacului.Cele două organe sunt conţinute în câte o loje proprie care la nivelul unde ele vin în contact sunt separate de un perete despărţitor,incomplect.

LOJA GASTRICA.

Loja stomacului este delimitată in felul următor: in sus şi inapoi- de diafragm, in jos- de colon şi mezocolonul transvers, iar inainte de peretele abdominal anterior. La dreapta loja comunică larg cu cea hepatică iar la stânga este separată incomplect de loja splenică prin epiploanele gastro- şi pancreatico-splenice. Stomacul şi micul epiploon imparte spaţiul peritoneal al lojei intr'un compartiment anterior care face parte din marea cavitate şi unul posterior care este bursa omentală. In loje sunt cuprinse esofagul abdominal stomacul cu pedicolii săi vasculari, precum şi formaţiile peritoneale dependente de acest organ.

Stomacul,

are o formă care este cu totul diferită dela cadavru la omul viu. La cadavru stomacul se aseamănă cu un cimpoiu şi are direcţie aproape transversală, uşor descendentă. Pereţii lui sunt inerţi şi indepărtaţi.

La omul viu aspectul este cu totul diferit şi îl putem rezuma in felul următor: Organul are o direcţie net verticală şi se găseşte in stare de tonus cu pereţii apropiaţi intre ei.

Forma stomacului la omul viu se explorează cu ajutorul examenului radiologic după ingerarea unei substanţe radio-opace baritate. Această formă in marea majoritate a cazurilor se aseamănă cu un J, având o porţiune verticală, reprezentând 2/3 din organ şi o porţiune scurtă orizontală sau uşor ascendentă, cu un calibru mai redus, corespunzând la restul de 1/3. Putem găsi insă şi imagini care s'ar asemăna cu forma unui corn de bou /stomac hipertonic/ sau in alte cazuri porţiunea dintre segmentul vertical şi cel orizontal coboară mai mult in jos, ramura orizontală este net ascendentă şi stomacul apare alungit şi ptozat /stomac hipotonic/.

In partea superioară a stomacului se observă,la examenul radiologic,o zonă transparentă corespunzând bulei de aer determinată de o cantitate de aer conţinută in mod normal in stomac.

Foarma şi direcţia stomacului se modifică după poziţia bolnavului ocupând in decubit dorsal o situaţie mai transversală decât in poziţia verticală,iar extremitatea inferioară alui se urcă cu câţiva cm.Deasemenea forma stomacului se modifică şi in raport cu diferitele momente funcţionale.Stomacul nu este o pungă flască ci un tub cu pereţii aflaţi intr'o stare de tonus şi alipiţi atunci când organul este gol. După ingerarea de alimente,stomacul prezintă o serie de mişcări peristaltice care modifică neincetat conturul său.Aceste aspecte ale stomacului au fost observate cu ajutorul examinărilor radiologice,la omul viu.In cursul unei intervenţii chirurgicale insă din cauza anesteziei,poziţiei orizontale şi a dispariţiei presei abdominale forma stomacului seapropie de cea cadavrului,ocupând o direcţie mai transversală şi având pereţii atoni.

Stomacului i-se descrie o faţă anterioară,o faţă posterioară,o curbură mare,una mică,o tuberozitate mare,un orificiu superior,cardia şi unul inferior,pilorul.

In clinică se intrebuinţează o nomenclatură foarte răspândită care impărte stomacul intr'o serie de porţiuni.Astfel se vorbeşte de corpul stomacului,tuberozitatea mică,fundul stomacului,antrul pilóric,etc.Trebue să accentuăm că aceste denumiri au fost create doar pentru orientare şi nu au niciun substrat anatomic.Stomăcul este un organ cavitar,cu un lumen mic şi nu există nici-o delimitare anatomică precisă intre diferitele porţiuni ale lui.

Am văzut mai inainte forma şi direcţia stomacului.Dar pentru a avea o imagine precisă asupra poziţiei sale reale trebue să mai adăugăm că el este oblic de sus in jos şi dinapoi inainte.In adevăr ex-

tremitatea sa superioară, orificiul lui superior se găseşte intr'o situaţie profundă, fiind lipit de peretele posterior al abdomeului. In opoziţie, extremitatea inferioară este mai superficială şi vine in raport cu peretele anterior al abdomenului. Deci stomacul este indreptat in jos şi inainte.

Pe de altă parte faţa anterioară priveşte inainte şi in sus iar faţa posterioară inapoi şi in jos, curbura mică este aşezată profund aproape de coloana vertebrală, iar curbura mare este superficială, fiind aşezată in apropierea peretelui anterior al abdomenului.

Mijloacele de fixare ale stomacului sunt: ligamentul suspensor şi continuitatea organului cu esofagul in sus şi cu duodenul in jos.

Stomacul este suspendat şi fixat de diafragm, ca şi ficatul printr'o serie de aderenţe fibroase. Aceste aderenţe unesc de diafragm faţa posterioară a tuberozităţii mari, la nivelul unei zone extraperitoneale destul de intinse. Totalitatea aderenţelor constitue ligamentul suspensor al stomacului. Peritoneul se opreşte la periferia zonei aderenţiale cum se intâmplă şi la ligamentul coronar al ficatului. Stomacul mai este fixat in partea superioară, prin continuitatea sa cu esofagul, bine fixat la rândul lui de diafragm. Continuitatea cu duodenul reprezintă fixarea inferioară a stomacului, o fixare laxă. Intr'adevăr stomacul poate să prezinte deplasări destul de intinse la acest nivel.

Stomacul este tapetat de peritoneu atât la nivelul feţei anterioare cât şi la cel al feţei posterioare, exceptând zona extraperitoneală care aderă de diafragm.

Peritoneul depe faţa anterioară aparţine marei cavităţi iar cel depe faţa posterioară bursei omentale.

Stomacul, cu toate că este un organ foarte mobil, este legat prin numeroase

formaţiuni peritoneale de organele din jur. Astfel între el şi ficat se găseşte epiplonul mic, care se fixează la nivelul curburei mici. De pe curbura mare porneşte epiplonul gastro-colic, iar cu splina este legat prin epiplonul gastro-splenic. Între foiţele epiplonului mic se găseşte cercul vascular al curburii mici, iar între cele ale epiplonului gastro-colic, cercul curburii mari. Epiplonul gastro-colic de cele mai multe ori se alipeşte, pe o întindere variabilă, mezocolonului transvers, iar pe de altă parte se continuă la stânga cu epiplonul gastro-splenic.

Raporturi: Faţa anterioară a stomacului are un segment ascuns de baza toracelui şi unul care vine în raport cu peretele abdominal anterior. Ambele segmente sunt acoperite parţial de ficat, care se întinde şi în loja subfrenică stângă, fiind situat deasupra stomacului. Stomacul vine în raport cu peretele abdominal anterior pe o întindere variabilă, după poziţia pe care o ocupă. Se delimitează un triunghiu /al lui Labbé/ în aria căruia stomacul are raporturi constante cu peretele. Triunghiul este format în stânga de rebordul costal în jos de orizontală care uneşte al 9-lea cartilagiu costal drept cu cel stâng iar în dreapta de marginea anterioară a ficatului.

Traectul acestei margini corespunde unei linii care uneşte cartilagiul al 9-lea costal din dreapta cu al 7-lea din partea stângă. De fapt stomacul vine în raport cu peretele abdominal pe o tinindere mult mai mare depăşind triunghiul mai ales în partea inferioară, dar şi în aria acestuia suntem aproape siguri că dăm de stomac, în cursul unei laparotomii.

Zona toracică, vine în raport cu diafragmul şi prin intermediul acestuia cu peretele costal, fundul de sac costo-diafragmatic al pleurei şi cu plămânul.

Porţiunea toracică se proectează

pe peretele toracic intr'o zonă numită spaţiul semilunar al lui Traube această zonă are forma unei calote şi este delimitată in partea infero-internă de rebordul costal. Limita supero-externă este convexă la stânga.La început are o direcţie orizontală corespunzând cartilagiului 5 costal,pe urmă ia o direcţie verticală descinzând cu 2-3degete inafara liniei mamelonare şi se termină in jos la nivelul cartilagiului 10-costal.

Spaţiul semilunar al lui Traube corespunde tuberozităţii mari a stomacului şi percutând la acest nivel peretele toracic se obţine timpanism in stare normală. In unele cazuri de pleurezii însă,când lichidul pătrunde in fundul de sac,sau in caz de aderenţe şi ingroşări pleurale timpanismul este inlocuit de matitate.Faţa posterioară a stomacului priveşte in jos şi inapoi.Ea vine in raport in partea inferioară cu mezocolonul transvers şi prin intermediul acestuia cu unghiul duodeno-jejunal şi cu ansele superioare ale intestinului subţire,deasemenea şi cu vasele mezenterice superioare.Aceste raporturi sunt foarte frecvent utilizate in chirurgie când se anastomozează faţa posterioară a stomacului cu o ansă jejunală,traversându-se mezocolonul transvers.

Deasupra mezocolonului,faţa posterioară vine in raport prin intermediul bursei omentale cu pancreasul,vasele splenice,splina,rinichiul şi capsula suprarenală stângă,cu diafragmul şi prin intermediul lui cu pleura şi plămânul.

Tuberozitatea mare are o formă sferică şi vine in raport tot prin intermediul diafragmului cu cavitatea toracică,cu pleura,plămânul,pericardul şi cu inima.Acest raport ne explică tulburările cardiace in distensiunile mai exagerate ale stomacului.Fundul stomacului are raporturi mai importante cu rinichiul şi splina şi se află in aria spaţiului lui Traube./fig.39/

Fig. No. 33.

1. Rinichi. 2. Vena cavă inferioară. 3. Ficat. 5. Coloana vertebrală. 6. Pancreas. 7. Splină. 8. Stomac.

Pe curbura mare se inseră epiploonul gastro-splenic şi gastro-colic. Ea vine în raport cu splina şi cu colonul transvers;

Curbura mică este aşezată profund, aproape de coloana vertebrală /dorsala lo-lombară 1/ şi pe ea se fixează micul epiploon. Ea delimitează regiunea celiacă a lui Luschka şi vine în raport cu lobul lui Spiegel, trunchiul celiac, plexul solar, aorta şi vena cavă inferioară;

Esofagul abdominal, are o lungime de 2-3 cm şi o situaţie profundă. Are următoarele raporturi: înainte - cu marginea posterioară a ficatului, la dreapta - cu lobul lui Spiegel, la stânga - cu marea tuberozitate a stomacului iar posterior - cu stâlpii diafragmului şi aorta abdominală, la înălţimea vertebrei a lo-a dorsale. Pneumogastricul stâng trece

înaintea esofagului iar cel drept înapoia lui. Peritoneul înconjoară faţa anterioară şi feţele laterale ale esofagului abdominal. Faţa lui posterioară este extraperitoneală. Remarcăm că epiploonul gastro-hepatic se întinde până la nivelul esofagului.

Cardia este situată la flancul stâng al vertebrei a 11-a dorsale. Între ea şi coloană se află aorta şi diafragmul. Are aproximativ aceleaşi raporturi ca şi esofagul abdominal, având faţa posterioară extraperitoneală şi aderentă de stâlpul stg al diafragmului. Pneumogastricul drept trece înapoia ei, iar cel stâng la nivelul marginei sale drepte. /fig 40/.

Pilorul se găseşte situat fie pe linia mediană fie la dreapta acesteia, la înălţimea vertebrei I-a lombară. E separată de stomac, de un şanţ circular puţin profund: şanţul duodeno-pilorie, în care se găseşte vena pilorică, care ar marca după unii autori, limita precisă între pilor şi duoden. Pilorul în impregiurări normale are o mobilitate accentuată. În ceeace priveşte interiorul stomacului este important de cunoscut aspectul mucoasei. Mucoasa este albicioasă la stomacul gol, în repaos şi roşietică în timpul activităţii. Suprafaţa ei prezintă o serie de plice anastomozate care dispar atunci când stomacul este destins.

Aceste plice ale mucoasei ocupă mai ales regiunea corpului stomacului şi lipsesc la nivelul micei curburi. Aci se formează un şanţ delimitat de pliuri longitudinale care se accentuează prin contracţiunea stomacului. Se numeşte şanţ stomacal, şanţ salivar, drumul gastric şi prin el ar trece saliva şi alimentele. Acestui şanţ i-sa artibuit un rol important în patologie.

Vascularizaţia stomacului, de-a lungul curburilor găsim câte o arcadă vasculară conţinută între foiţele epiploonului gastro-hepatic, respectiv gastro-colic. Tuberozitatea mare are un sistem vascular aparte: vasele scurte.

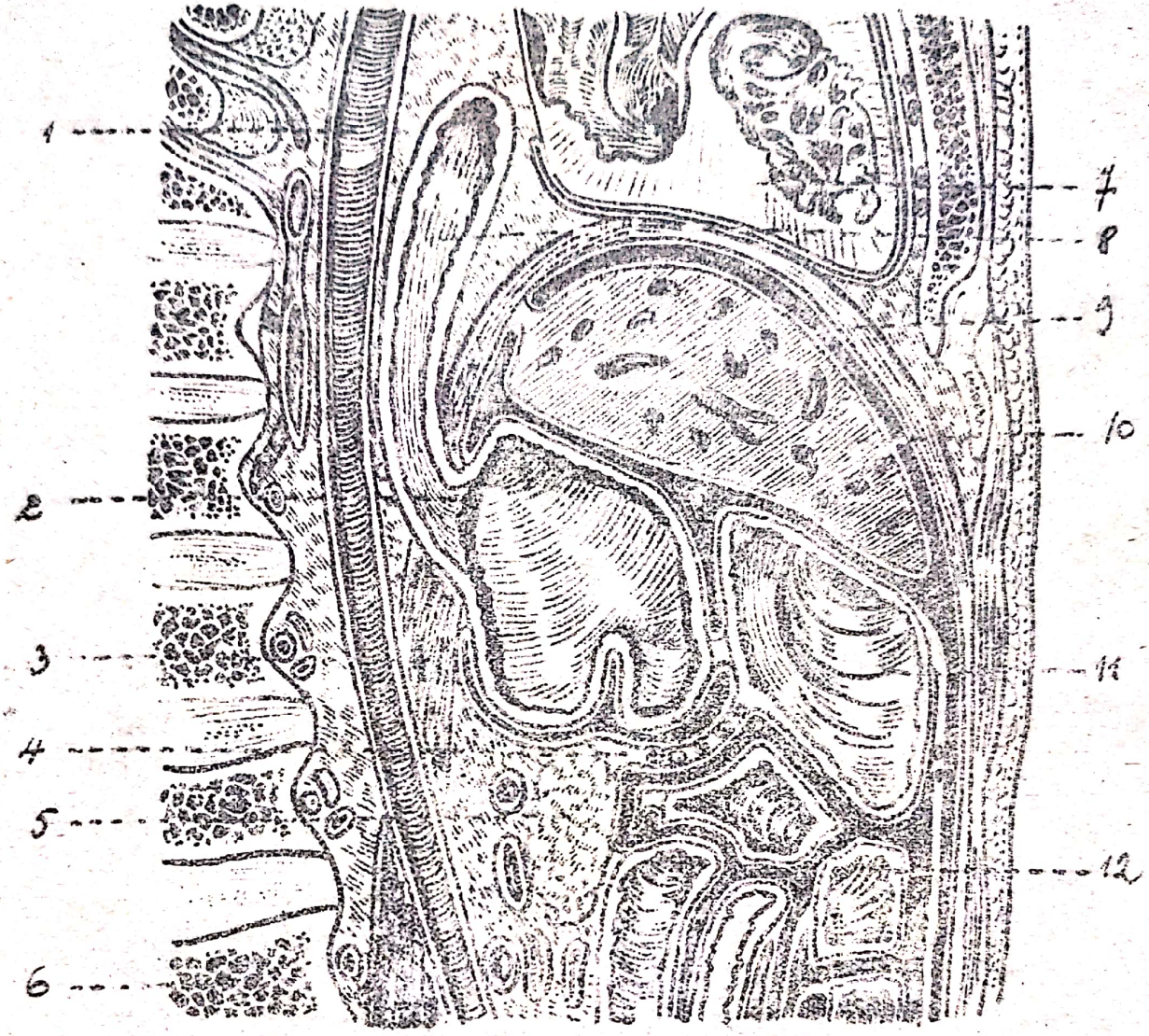

Fig. No. 40.
1. Aorta. 2. Cardia. 3. Stâlpii diafragmului. 4. Mezocolonul transvers. 5. Pancreas. 6. Coloana vertebrală. 7. Inima. 8. Esofag. 9. Diafragm. 10. Ficat. 11. Colonul transvers. 12. Ansă intestinală.

Circulația arterială a stomacului este asigurată în întregime de trunchiul celiac, prin ramurile lui. Venele sunt tributare venei porte /cu mici excepții, sunt câte una de fiecare arteră și au un traect paralel cu ele. De multe ori însă cele două vase

se separă aproape de terminare.

Cercul vascular al micei curburi.

Este format de anastomozarea vaselor pilorice cu coronarele stomahice.

Artera pilorică este o ramură a hepaticei.Are o primă porţiune cuprinsă in pedicolul hepatic şi o a doua dispusă dealungul curburei mici.

Artera coronară stomahică provine din trunchiul celiac la început are o direcţiea ascendentă,fiind alipită de peretele abdominal posterior.Aproape de cardia descrie o curbă cu concavitatea inferioară şi ridicând peritoneul parietal abordează mica curbură a stomacului.Aici se bifurcă dând o ramură anterioară şi un a posterioară,care se anstomozează cu ramuri analoage ale arterei pilorice.

Venele au la început un traect paralel cu arterele.Vânacoronară stomahică incrucişează pe urmă aorta şi mergând paralel cu artera hepatică se varsă in vena portă.

Vena pilorică incrucişează pedicolul hepatic,artera gastro-duodenală şi se varsă in vena portă la nivelul porţiunii mijlocii a pedicolului hepatic.

Cercul arterial al micei curburi este conţinut intre foiţele epiploonului gastro-hepatic.Vasele componente au câte o porţiune fixă,accesată şi o porţiune liberă.Aceasta din urmă se dispune dealungul micei curburi,vasele repăuzând şi fiind alipite de peretele gastric.In cursul ligaturilor este util a se avea in vedere acest amănunt.

Cercul vascular al curburii mari.

Este format din anastomozarea vaselor gastro-epiploice drepte cu cele stângi.

Artera gastro-epiploică dreaptă.

Este o ramură a gastro-duodenalei.Gastro-duodenala descinde dealungul feţei posterioare a primei porţiuni a duodenului,in şan-

ţul pe care îl formează ace sta cu pancreasul. La nivelul marginii inferioare a pilorului ia naştere din gastro-duodenală, gastro-epiploica dreaptă.

Artera gastro-epiploică stângă — este o ramură a arterei splenice care ia naştere la nivelul diviziunilor hilare ale — artrei. Ajunge la curbura mare, la nivelul mijlocului porţiunii descendente a stomacului. Cele două artere se anastomozează de-alungul curburii mari a stomacului. /fig. 41/

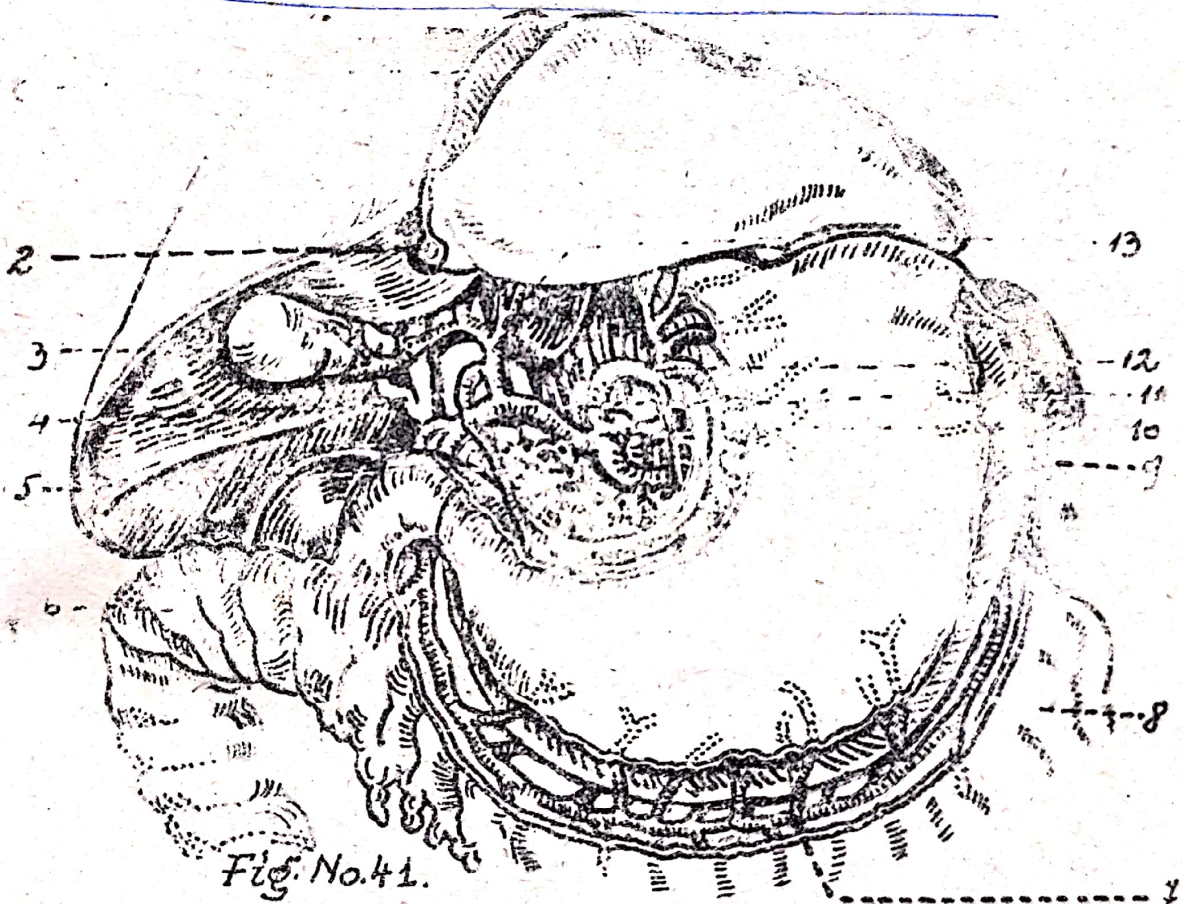

Fig. No. 41.

1. Ligamentul suspensor. 2. Ligamentul rotund. 3. Vezicula biliară. 4. Canalul cistic. 5. Artera pilorică. 6. Unghiul hepatic. 7. Arcul vascular al curburii mari. 8. Marele epiploon. 9. Splina. 10. Trunchiul celiac. 11. Artera hepatică. 12. Artera coronară stomachică. 13. Artera hepatică proprie.

Venele gastro-epiploice sunt voluminoase şi urmează la nivelul curburii mari, traectul arterelor.

Vena gastro-epiploică dreaptă trece sub peritoneu la nivelul duodenului incrucişează capul pancreasului şi se varsă in vâna mezenterică superioară acolo unde aceasta dispare inapoia glandei.

Vena gastro-epiploică stângă. Are un traect identic cu cel al arterei şi se varsă in vena splenică la nivelul hilului. Cercul vascular al marei curburi se găseşte intre foiţele epiploonului gastro-colic fiind aşezat la distanţă de stomac. Elementele lui sunt uşor vizibil e prin transparenţa peritoneului. Din cercurile vasculare iau naştere colaterale in număr de 2o-3o pentru fiecare cerc care se îndreaptă spre stomac. Tuberozitatea mare are un sistem propriu de irigaţie. Vasele acestei porţiuni a stomacului, spre deosebire de direcţia perpendiculară a colateralelor dela nivelul curburiloe au traect ascendent şi aproape paralel cu organul.

Aceste vase se numesc vaselescurte şi iau naştere din trunchiul arterei splenice şi din ramurile de diviziune hilară ale acesteia. Sunt in număr de 6-8 şi sunt conţinute in grosimea epiploonului gastrosplenic.

Din crosa arterei coronare provine o ramură care după un traect ascendent se termină la nivelul cardiei. Se numeşte artera tuberozitară anterioară şi irigă tuberozitatea mare, cardia şi porţiunea terminală a esofagului. Tuberozitara superioară primul dintre vasele scurte, provine din trunchiul splenicei, urcă sub peritoneul parietal posterior al bursei omentale şi se distribue deasemenea la tuberozitatea mare, cardie şi esofag. Deci aceste două artere se pot numi mai corect esofago-cardiotuberozitare.

Explorare.

Stomacul cum am văzut este un organ in parte superficial, in parte cu o

situaţie profundă.Din aceastăcauză explorarea lui completă întâmpină dificultăţi în practică.Prin inspecţia regiunii epigastrice,vom obţine prea puţine detalii privitoare la stomac.Un organ excesiv de dilatat poate să bombeze peretele abdominal.

Partea inferioară a stomacului se poate palpa prin straturile peretelui abdominal anterior.Cu ajutorul palpării ne putem da seama până la un punct,de starea de umplere sau de vacuitate al lui,de prezenţa unei tumori,de o sensibilitate dureroasă,etc.Este o metodă foarte importantă de investigaţie care însă accentuăm, se adresează numai porţiunii abdominale inferioare,a stomacului,situată sub marginea coastelor.

O altă metodă de explorare este percuţia.

Conţinutul stomacului se studiază-prin introducerea în stomac a unei sonde; această manoperă se numeşte tubaj gastric.Aspectul mucoasei gastrice şi în general al stomacului la interior se poate examina endoscopic prin gastro-scopie.

O metodă foarte întrebuinţată aşă cum am amintit este examinarea radiologică a stomacului.Această examinare se face de cele mai multe ori după sau în timpul ingerării unei substanţe radioopace /sulfat de bariu/.Metoda permite o explorare atât a formei cât şi a motilităţii gastrice.

Ultima metodă de explorare este cea chirurgicală.

Căile de acces.

Cele mai răspândite căi sunt laparotomiile mediane,supraombilicale,care dau o lumină suficientă pentru marea majoritate a intervenţiilor pe stomac.

In cursul explorării chirurgicale,trebue să examinăm cât posibil toate porţiunile stomacului.Reamintim că faţa posterioară nu se poate explora decât după ce în prealabil am pătruns în bursa omentală,prin una din căile cunoscute.Pentru explorare se preferă fie traversarea epiplo-

onului gastro-colic, [illegible] desiipirea colo-epiploică.

LOJA SPLENICA.

Splina se găseşte în loja subfrenică stângă, la extremitatea stângă a acestei loji, în aşa numitul interstiţiu gastro-diafragmatic. Ea este situată într'un spaţiu destul de bine delimitat, numit loja splenică. Pereţii sunt formaţi în felul următor: în jos - de peritoneul parietal care trece peste proeminenţa extremităţii superioare a rinichiului, de colonul şi mezocolonul transvers şi de ligamentul freno-colic stâng, iar medial de epiploanele gastro-şi pancreatico-splenice, care împreună alcătuesc un s pt antero-posterior, intins dela peretele abdominal posterior la stomac. În rest, înainte, lateral, posterior şi superior loja este delimitată de diafragm.

Loja splenică apare ca un diverticol al marei cavităţi peritoneale, care se invaginează între diafragm şi faţa posterioară a stomacului, înapoia bursei omentale. Ea conţine splina şi elementele pediculului ei.

Splina.

Splina are forma unui ovoid turtit transversal. Direcţia sa este oblică în jos, înainte şi înafară şi i-se descriu următoarele elemente: o faţă externă convexă, o faţă internă subdivizată într'un câmp anterior şi unul posterior, o faţă bazală, trei margini /antero-superioară, postero-inferioară şi internă/ şi două extremităţi /supero-internă - şi infero-externă/.

Splina este un organ destul de slab fixat şi poate să se deplaseze cu destulă uşurinţă, în cazuri patologice; S'au descris ca mijloace de fixare: peritoneul/epiploonul gastro- şi pancreatico-splenic, ligamentul freno-splenic, ligamentul freno-colic/ şi conexiunile vasculare. Aceste forma-

ţiuni nu constituesc însă mijloce de susţinere.Peritoneul se lasă destins destul de frecvent şi deasemenea şi vasele sé alungesc deseori,în cazuri patologice.Splina e menţinută,fixată în poziţie prin organele vecine,în împrejurările unei prese abdominale normale.Splina se reazimă de rinichiu /care intră în constituţia peretelui inferior/ pe colon,pe ligamentul freno-colic, iar stomacul,înapoia căruia se află,o aplică pe aceste formaţiuni şi pe diafragm.

Peritoneul la adult înconjoară de jur împrejur splina şi formează cunoscutele plici peritoneale ale organului.Dela hil pleacă epiploanele gastro- şi pancreatico-splenice care închid spre stânga bursa omentală şi care totodată limitează şi loja la dreapta.Intre foiţele epiploonului gastro-splenice se găsesc vasele scurte iar în grosimea epiploonului pancreatico-splenic coada pancreasului şi vasele splenice.Partea cea mai ridicată a acestui epiploon ia numele de ligamentul freno-splenic şi leagă splina de diafragm.Epiploonul gastrosplenic se continuă la dreapta cu cel gastro-colic.Din punct de vedere embriologic,cele două epiploane ale splinei reprezintă în fond o formaţiune unică: mezogastrul dorsal primitiv.Splina s'a desvoltat în grosimea acestui mezo-gastru şi a ridicat foiţa stângă determinând totdată fragmentarea mezogastrului în cele două epiploane.

Raporturile.O noţiune importantă în precizarea raporturilor splinei este aceea că ea se găseşte la stânga dar mai ales înapoia stomacului.Faţa convexă numită şi diafragmatică vine în raport cu diafragmul şi prin intermediul lui cu conţinutul cavităţii toracice /pleură şi plămânul/.

Splina e ascunsă în întregime de grilajul costal.

Proecţia ei se face în felul următor: extremitatea supero-internă se află la 4-5 cm de linia mediană posterioară în al 10-lea spaţiu intercostal;extremitatea infero-externă se proectează pe coasta 10 a la nivelul liniei axilare mijlocii;margi-

ea antero-superioară, convexă în sus se ridică până la al 8-lea spaţiu, coboară până la marginea inferioară a coastei 11-a. Axul cel mare al splinei este paralel cu coasta 10-a. Splina de dimensiuni normale, nu depăşeşte linia axilară mijlocie sau linia costo-articulară stângă /care uneşte vârful coastei 11-a cu articulaţia sterno-costo-claviculară de aceeaşi parte./

Raporturile feţei convexe cu diafragmul explică deplasările splinei în rapor cu mişcările respiratorii /coboară în inspiraţie/. Prin intermediul diafragmului, splina e acoperită în întregime de pleură /fundul de sac costo-diafragmatic/ iar plămânul acoperă numai cele 2/3 superioare. Aceste raporturi ne explică interdependenţele patologice dintre splină şi torace iar pe de altă parte ne arată că splina nu se poate aborda posterior, fără lezarea pleurei.

Faţa antero-internă, gastrică a splinei priveşte în sus şi înainte şi vine în raport cu tuberozitatea mare a stomacului. Tot pe această faţă găsim hilul organului, în raport cu vasele splenice şi variabil cu coada pancreasului.

Faţa postero-internă, renală priveşte în jos şi înapoi şi vine în raport prin intermediul peritoneului, cu rinichiul şi capsula suprarenală stângă. La acest nivel găsim deasemenea numeroase interdependenţa patologice între organele în contact. De mult e ori, în urma unor inflamaţiuni, peritoneul visceral al splinei se sudează de cel parietal care acoperă rinichiul şi astfel faţa postero-internă a organului poate să devină extraperitoneală, izolată de marea cavitate peritoneală./fig.42/.

Faţa bazală vine în raport cu unghiul splenic al colonului. Dintre marginî cu importanţă mare practică este margines antero-superioară. Ea se află între diafragm şi stomac, este subţire şi prezintă o serie de incizuri. Aceste incizuri ne potservi în diagnostic pentru a identifica splina cu ajutorul lor.

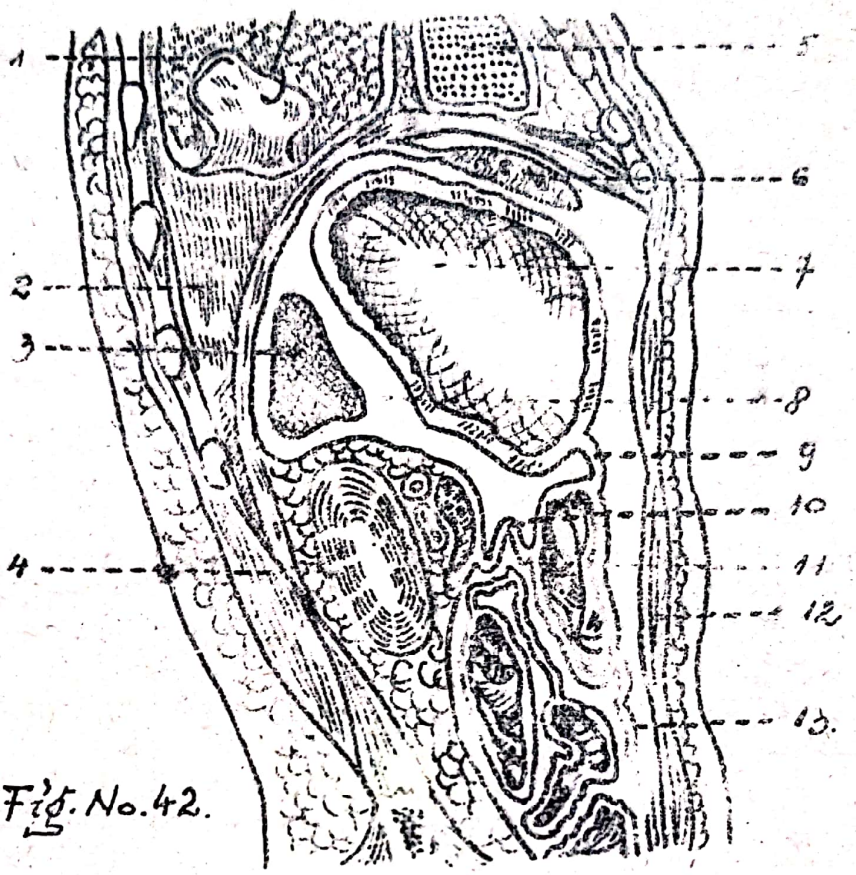

Fig. No. 42.

1. Plămân. 2. Fundul de sac pleural. 3. Splină. 4. Rinichi 5. Inimă 6. Ficat. 7. Stomac, 8. Bursa omentală 9. Epiploonul gastrocolic. 10. Marele colonul transvers. 11. Colonul transvers. 12. Peretele abdominal anterior. 13. Marele epiploon.

<u>Vase şi nervi</u>. Vascularizaţia arterială e asigurată de artera splenică. Acest vas este una din ramurile trunchiului celiac. După un lung traect paralel şi deasupra pancreasului unde descrie o serie de sinuozităţi intră, impreună cu coada acestui organ între foiţele epiploonului pancreatico-splenic şi astfel se apropie de splină. Artera are un calibru important

/5-8 mm/ şi după ce abandonează o serie de coletarale se bifurcă la nivelul hilului în ramurile sale terminale, una superioară şi alta inferioară. Bifurcarea se face la 2-3 cm de hil dar în unele cazuri aproape în contact cu splina. Una din ramuri se dirijează în sus iar cealaltă în jos şi fiecare dă la rândul său un număr de 3-4 ramuri care pătrund în splină. Fiecare din aceste ramuri este de tip terminal, adică nu se mai anastomozează cu vasele vecine. In consecinţă obliterarea lor le duce la formarea unui infarct splenic.

Venele splenice iau naştere la nivelul hilului din ramuri paralele cu cele arteriale. Acestea reunindu-se dau un trunchiu care este aşezat sub arteră. La hil ramurile vânoase sunt aşezate fie înaintea fie înapoia celor arteriale. Vâna splenică se varsă în vâna portă.

Din datele expuse mai sus rezultă că la nivelul hilului găsim o serie de 7-8 pachete arterio-vânoase, care desprinzându-se din trunchiurile principale, pătrund în splină. Deci pentru a asigura hemostaza decât să se execute fie o serie de ligaturi etajate la hil, sau trebue să se lege vasele splenice înainte de bifurcarea lor în regiunea pancreatică.

Limfaticele splinei părăsesc organul la nivelul hilului şi se termină într'un grup ganglionar situat în epiploonul pancreatico-splenic.

Nervii provin din plexul solar şi intră în constituţia plexului care acompaniază artera splenică.

Explorare şi căi de acces.

Splina are o situaţie profundă fiind ascunsă de grilajul costal. In mod normal ea nu se poate palpa. Prin percuţie nu se poate delimita decât o parte din conturul ei. In foarte multe cazuri patologice însă splina se măreşte, ajunge în contact cu peretele anterior al abdomenului şi devine palpabilă, în unele cazuri

de colecţii pleurale stângi sau emfizem pulmonar când organul e împins în jos.

Splina se abordează prin laparotomii. Ca şi în descoperirea căilor biliare, s'au imaginat o serie de metode pentru a asigura o cale de acces şi o lumină cât mai bună asupra organului, menajând în acelaşi timp, pe cât posibil pereţii. Incizile sunt oblice în majoritatea lor, subcostale, radiale dela ombilic spre coasta 9-lo. Unele trec şi peste rebordul costal. O parte din precedee interesează peretele abdominal, altele rezecă şi rebordul costal şi în unele cazuri se preconizează o toraco-freno-laparotomie. Se spune că în intervenţiile asupra splinei dificultatea e reprezentată prin peretele abdomino-toracic, iar pericolul de către pedicol.

LOJA MEDIANA SAU CELIACA.

Loja celiacă e loja mediană a etajului toraco-abdominal. Ea e delimitată în sus de diafragm /partea mijlocie a centrului frenic, iar în jos de colonul şi mezocolonul transvers. Limitele laterale sunt artificiale şi sunt reprezentate prin două linii verticale tangente la marginile laterale ale sternului. Contrar celor două loji subfrenice precedente, loja mediană este relativ mai superficială. Într'adevăr coloana vertebrală proemină puternic, dispoziţia rebordului costal nu maschează organele la acest nivel, iar direcţia diafragmului este aproape orizontală. Din aceste motive organele conţinute în acaestă loje sunt relativ uşor de abordat.

Organele lojei celiace sunt grupate pe două planuri- unul <u>visceral</u> şi unul <u>vascular</u>. Planul anterior-visceral- este format de duodeno-pancreas iar planul posterior -vascular- de o serie de elemente vasculare şi nervoase, situate în spaţiul retroperitoneal.

Aceste planuri sunt mascate, în partea anterioară, de viscerele lojilor sub-

frenice vecine.Am amintí că o caracteristică a etajului toraco-abdominal este faptul ,că viscerele trec peste limitele lojilor pe care le ocupă şi se prelungesc in spaţiile invecinate.Astfel planul visceral median este deasemenea mascat in sus şi la dreapta de ficat,iar in jos şi la stânga de stomac.Loja hepatică comunică larg cu cea gastrică inaintea planului celiac visceral.Pe de altă parte elementele care ocupă loja celiacă intrec deasemenea limitele enunţate mai inainte.Coada pancreasului se prelungeşte până aproape de splină iar porţiunea inferioară a duodeno-pancreasului se află sub mezocolonul transvers. -

Planul visceral -duodeno-pancreasul.

Duodenul şi pancresul au conexiuni strânse morfologice şi funcţionale;Aceste conexiuni sunt şi mai accentuate in patologie.Din aceste considerente,o separaţie netă intre duoden şi pancreas nu corespunde deziderateloř anatomieie topografice şi problemelor medico-chirurgicale practice.In consecinţă vom expune topografia acestor organe impreună,numindu-le duodeno-pancreas.

La adult duodenul şi pancreasul sunt organe retro-peritoneale.Această situaţie a lor este secundară datorită proceselor de coalescenţă din timpul desvoltării. La inceput ele sunt intraperitoneale şi legate de peretele abdominal posterior printr'un mezo-duodeno-pancreas,segment al mezenterului dorsal primitiv.In urma mişcărilor de rotaţie a anselor intestinale,duodeno-pancreasul se aplică pe peretele abdominal posterior.Intre mezo-duodeno-pancreas şi peritoneul parietal primitv se produce un proces de coalescenţă,din care rezultă o formaţie numită fascia lui Treitz,care se etaleazâ inapoia duodeno-pancreasului.Deci aceste organe sunt secundar retro-peritoneale şi sunt separate de spaţiul retroperitoneal propriu zis prin fascia lui Treitz.Pa-

tologia lor este însă în cea mai mare parte peritoneală./fig.43/

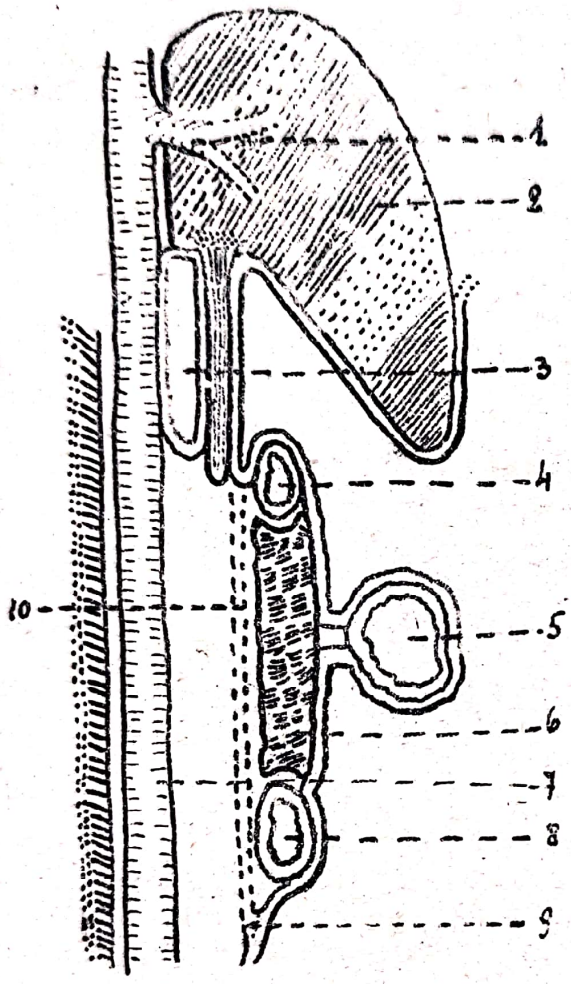

Fig. Nr.43.
1.Venele supra hepatice 2.Ficat
3.Hiatul lui Winslow 4.Stomac 8 Duoden
5.Colon transvers 6.Pancreas.
7.Vena cav. inf. 9.Peritoneu
10.Fascia lui Treitz

Pancreasul.

Are o formă comparată cu un ciocan sau cu un ecber.El este dispus transversal înaintea coloanei vertebrale,extremitatea lui stângă se alungeşte pe peretele abdominal posterior în parteastângă.I-se descriu: un cap,col,corp şi coadă.În general are o direcţie transversală,uşor ascendentă la nivelul extremităţii stângi.Mulându-se pe coloana vertebrală şi pe peretele abdominal posterior,prezintă o primă curbură cu concavitatea posterioară pe linia mediană şi o altă curbură cu concavitatea anterioară la stânga coloanei.Capul este aşezat pe flancul drept al coloanei certebrale la înălţimea primelor două vertebre lombare.I-se descrie o faţă anterioară,posterioară şi o circonferinţă. Colul se află pe linie mediană,înaintea coloanei vertebrale./lombara 1-a./Corpul are o direcţie transversală,uşor ascendentă la stânga şi în sus.Prezintă de studiat o faţă anterioară,posterioară,inferioară şi o margine,superioară,inferioară şi anterioară.Coada ajunge până aproape de splină.

Duodenul, înconjoară capul pancrea-

sului şi i-se descriu diferite forme in U,V, in cerc,etc.Cadrului sau potcoavei duodenale i-se disting mai mult sau mai puţin artificial 4 porţiuni desemnate fie cu număr de ordine fie ca porţiunea subhepatică superioară,bulb /I/,descendentă prerenală /II/,orizontală /III/ şi ascendentă /IV/.Limitele duodenului sunt: in sus- santul piloro-duodenal,iar in jos unghiul duodeno-jejunal. Se consideră ca făcând parte din duoden şi prima porţiune retro-duodenală a intestinului subţire./definiţia nu este absolut exactă,fiindcă un segment din prima porţiune este intraperitoneal./

Duodenul prezintă afară de curburile descrise in plan frontal şi o curbură transversală cu concavitatea posterioară care imbrăţişează coloana vertebrală.

Prima porţiune a duodenului are o direcţie uşor ascendentă,fiind indreptată la dreapta,inapoi şi in sus.A doua porţiune are o direcţie verticală,descendentă. A treia descrie o curbă cu concavitatea indreptată inapoi şi in sus,iar a patra este oblic ascendentă la stânga şi in sus.

Inălţimea la care este aşezat duodenul este diferit descrisă de autori.Aceasta ţine de faptul că duodenul deşi retro-peritoneal,prezintă o mobilitate destul de accentuată in raport cu poziţia corpului,mişcările respiratorii,etc.In general in poziţia de decubit dorsal,duodenul se află la nivelul vertebrelor 1-3 lombare.Prima porţiune corespunde flaculuí drept al vertebrei II-a lombară,iar unghiul duo-deno-jejunal,discului dintre lombara 1-a şi a 2-a. In staţiunea verticală,duodenul ocupă o poziţie mai joasă corespunzând vertebrelor 2-4 sau chiar 3-5.

Duodeno-pancreasul este menţinut in poziţie prin fascia de coalescenţă,peritoneu,vase şi nervi,continuitatea duodenului cu pilorul şi prin acţiunea presei abdominale.

Raporturi.Pancreasul care se desvoltă din peretele duodenal este intim unit

de acest din urmă. In unele locuri se poate vorbi chiar de o fuzionare a celor două organe. Pancreasul prezintă un sanţ in care pătrunde duodenul. Acest jghiab incepe la nivelul primei porţiuni, este mai ... situat la nivelul porţiunii a doua /unde şi aderenţa dintre cele două organe este maximă/ şi dispare in dreptul porţiunii a treia. La acest nivel legăturile dintre duoden şi pancreas sunt din ce in ce mai puţin intime. /fig. 44/

Fig nr. 44.

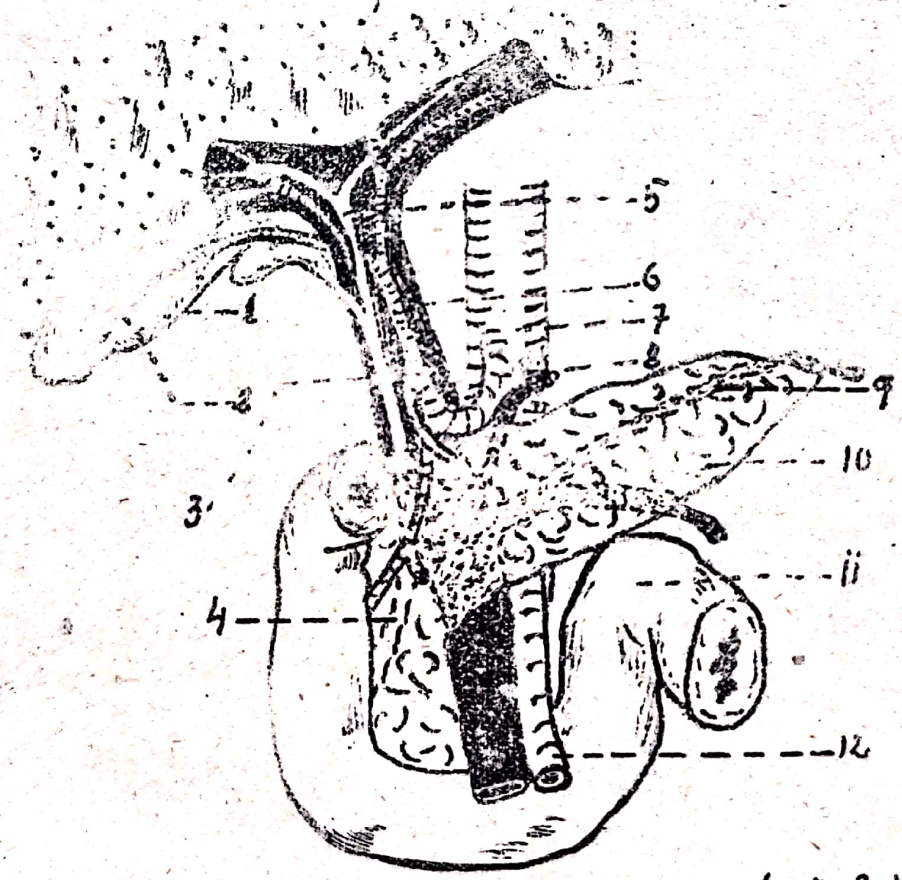

1. vezica biliară 2 art. cistică, 3-4 - Canal hepato-coledoc 5 vena portă, 7 aortă, 8 trunchiu celiac, 9 vena splenică, 10 pancreas, 11 unghiul duodeno-jejunal 12 vasele mezenterice superioare. -

Raporturile anterioare, duodeno-pancreasul este acoperit înainte de peritoneu şi de o serie de organe şi de formaţiuni peritonelale. Rădăcina mezocolonului transvers, cu o direcţie oblic ascendentă la stânga şi în sus, încrucişează porţiunea II-a a duodenului, partea inferioară a capului pancreasului şi merge dealungul marginii inferioare şi anterioare a corpului pancreasului. Deci porţiunea inferioară a organelor se află în etajul inferior iar cea superioară în etajul supramezocolic al abdomenului. Inserţia extremităţii drepte a epiploonului gastro-colic pe peretele posterior împarte această porţiune supramezocolică într'o zonă dreaptă care corespunde marei cavităţi peritoneale şi într'o zonă stângă care corespunde bursei omentale. Deci duodeno-pancreasul se află la o răspântie a cavităţii peritoneale venind în raport prin faţa lui anterioară cu toate compartimentele cavităţii peritoneale, fapt foarte important din punct de vedere medico-chirurgical/fig. 44 bis/

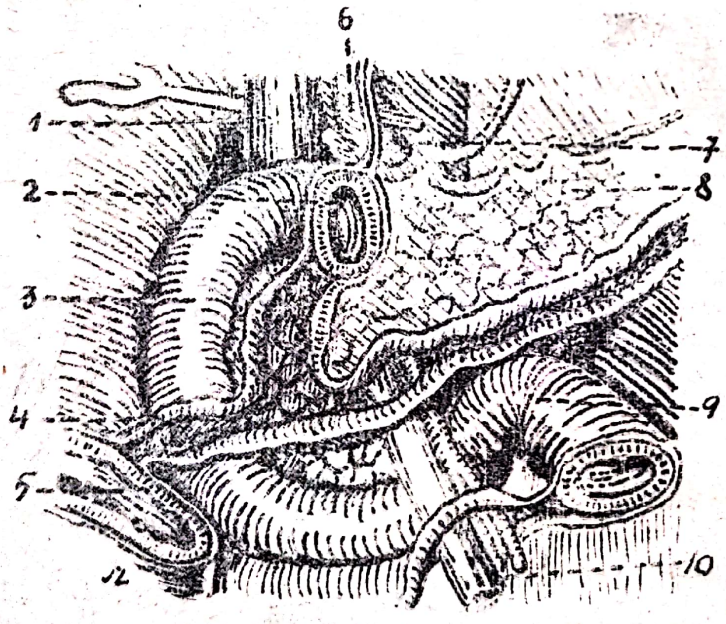

Fig Nr 44 bis
1-vena cavă inf.
2-pilor
3-duode
4-răd. mezo-col transvers
5-colon
6-epipion mi
7-trunch. celiac
8-pancrea
9-ungh. duode
10-vasele me- zenterice supe

In ceeace priveşte raporturile mai detailate, porţiunea supramezocolică a duodenului vine în raport cu [illegible] vezicula biliară, iar a pancreasului cu bursa omentală, stomacul şi epiploonul gastro-colic. Zona submezocolică a celor două organe vine în raport cu ansele subţiri. La limita dintre a 3-a şi a 4-a porţiune a duodenului se inseră extremitatea superioară a mezenterului şi între foiţele lui duodenul este încrucişăt de vasele mezenterice superioare.

Reporturile posterioare ale duodeno-pancreasului se fac în general prin intermediul fasciei lui Treitz. Între duodeno-pancreas şi fascie se află însă două elemente importante: vâna portă şi canalul coledoc. Vâna portă ia naştere înapoia capului pancreasului la limita colului şi trece pe urmă în drum spre ficat, înapoia primei porţiuni a duodenului. Canalul hepato-coledoc, descinde la dreapta vinei porte de care se îndepărteazâ din ce în ce mai mult, trece înapoia duodenului, încrucişează faţa posterioară a capului pancreasului şi se deschide în 1i-a posţiune a duodenului. Canalul hepato-coledoc în aceas'a porţiune terminală trece printr'un patrulater delimitat de I-II şi a III-a porţiune a duodenului şi de vâna mezenterică superioară. Limita inferioară a patrulaterului este desemnată de unii autori mai sus la nivelul rădăcinii mezocolonului transvers. Traectul coledocului în acest patrulater este oblic în jos şi la dreapta ocupând jumătatea dreptă a loţii. Hepato-coledocul în porţiuneasa retro-pancreatică se află într'un şanţ sau chiar canal format de glandă. Punctul de vărsare al conductului biliar în duoden, deci tuberculul lui Vater se găseşte la unirea peretelui posterior cu peretele stâng în regiunea unde rădăcina mezocolonului transvers încrucişează a doua porţiune a duodenului. Menţionăm că înapoia primei porţiuni a duodenului trece artera gastro-duodenală.

Canalul hepato-coledoc se poate evidenţia in traectul său retro-duodeno-pancreatic prin manopera numită dedipirea duodeno-pancreatică care se face utilizând planul de clivaj dela nivelul fasciei lui Treitz.

Restul raporturilor posterioare ale duodeno-pancreasului sunt cu organele retro-peritoneale şi se fac prin intermediul fasciei mai sus amintite. Pe linia mediană duodeno-pancreasul vine in raport cu vasele mari prevertebrale, aorta şi cava inferioară. Din aortă ia naştere inapoia capului pancreasului artera mezenterică superioară. A II-a porţiune a duodenului vine in raport cu rinichiul drept, pedicolul renal şi ureterul. A IV-a porţiue repauzează pe psoas şi e in raport cu vasele renale stângi.

Faţa posterioară a corpului pancreasului vine in contact cu stâlpii diafragmului, pedicolul renal, capsula suprarenală şi rinichiul stâng. inapoia pancreasului trece vena splenică iar deasupra lui artera.

Coada pancreasului devine intraperitoneală, pătrunde intre foiţele epiploonului pancreatico-splenic şi se apropie sau chiar ajunge in contact cu splina. Ea vine in raport inapoi cu rinichiul stâng, iar inainte cu bursa omentală şi cu stomacul. Vasele splenice trec deobiceiu inaintea ei.

Pancreasul are incă un raport posterior extrem de important din punct de vedere clinic, plexul solar. Acest raport explică simptomatologia dramatică a afecţiunilor pancreatice acute.

Vase şi nervi. Porţiunea prevertebrală a duodeno-pancreasului este irigată de arcadele pancreatico-duodenale.

Din artera gastro-duodenală provin arterele pancreatico-duodenale drepte, superioare şi inferioare. Aretra mezenterică superioară dă naştere la o arteră pancreatico-duodenală stângă care se bifurcă intr'o ramură superioară şi una inferioară. Acestea din urmă sunt retro-pancreatice pe când primele au origunea preglandulară

şi mai pe urmă trec pe faţa posterioară a pancreasului. Din artera hepatică provin încă câteva ramuscule pancreatice printre care amintim pancreatica - magna.

Din anastomozarea acestei artere iau naştere un arc pre şi două retro-pancreatice pe care trebue să le avem în vedere în intervenţiile din regiuni. Reamintim că artera pancreatico-duodenală-dreaptă superioară încrucişează canalul hepato-coledoc. Capul şi coada pancreasului primesc ramuri arteriale din artera splenică.

Venele se varsă în ultima analiză în vena portă şi au un traect asemănător arterelor.

Nervii sunt ramuri din plexul solar.

Planul vascular retro-visceral.

Inapoia planului visceral al lojei celiace se găseşte un plex vascular care propriu zis face parte din spaţiul retro-peritoneal. Numai un singur vas mare, vâna portă se află în intea fasciei lui Treitz, celelalte vase se găsec inapoia lui. Cu toate că sunt elementele spaţiului retro-peritoneal le trecem în revistă şi aici având în vedere importantele lor conexiuni cu planul visceral.

In rezumat vasele mari ale planului visceral sunt: pe linia mediană trecând puţin la stânga este aorta abdominală, iar la dreapta un dublu plan vânos, anterior vâna portă iar posterior vâna cavă inferioară; Aceste vase sunt de un calibru foarte mare. Din aortă iau naştere: trunchiul celiac /deasupra pancreasului/, artera mezenterică superioară şi arterele renale./inapoia pancreasului/ precum şi primele artere lombare. Afluenţii vinei porte sunt: vâna mezenterică superioară, inferioară, vâna splenică şi coronara stomahică. Vâna cavă primeşte la acest nivel voluminoasele vene renale. Inafară de aceste vase, planul retro-visceral mai conţine încă şi plexul solar dispus inaintea aortei, la înălţimea

colatralelor descrise mai sus. Din plexul solar pleacă ramuri viscerale care abordează diferitele organe formând plexu i perivasculare.

Pe lângă această răspântie importantă a circulaţiei sanguine în această regiune ia naştere cel mai voluminos vas limfatic: canalul toracic.

<u>explorare şi căi de acces.</u> Duodenul şi pancreasul sunt organe profunde, care nu se pot palpa în stare normală. În schimb în anumite afecţiuni observăm durere sau sensibilitate la presiune la nivelul zonei pancreatico-coledociene. În unele cazuri patologice se poate palpa pancreasul /tumori, chiste/

Duodenul se explorează radiologic după ingerarea unei substanţe radioopace, ca la examenul stomacului. La examenul radiologic obţinem imagini diferite asupra bulbului duodenal şi asupra restului potcoavei duodenale. Aceasta din urmă apare mai puţin net din cauza transitului rapid al materiei radio-opace şi are un contur dinţat fiind comparat cu o foaie de ferigă. Imaginea bulbului se asemană cu cea a unui stomac în miniatură. Diferitele forme ale bulbului s'au comparat cu un triunghiu, cu o flacără, un fel de lance sau cu un tampon de vagon.

În clinică duodenul se explorează şi cu ajutorul sondajului, cu o sondă specială introdusă prin stomac. Prin această sondă se recoltează suc duodenal, pentru diferitele analize.

Explorarea chirurgicală a duodeno-pancreasului este destul de dificilă, organele fiind mascate de altele dispuse înaintea lor şi de către o serie de formaţiuni peritoneale. Dacă duodenul se explorează totuşi realtiv uşor, după deschiderea cavităţii abdominale, pentru explorarea pancreasului trebue să, pătrundem în bursa omentală. Pătrunderea se face traversând epiploonul gastro-colic. gastro-hepatic, gastro-splenic sau mezocolonul transvers. Cea mai bună

lumină asupra pancreasului o dă decolarea colo-epiploică, manoperă care in acelaşi timp menajează şi pedicolii vasculari.

Faţa posterioară a duodeno-pancreasului se explorează cu ajutorul decolării duodeno-pancreatice, utilizând planul de clivaj dela nivelul fasciei lui Treitz./fig.45/

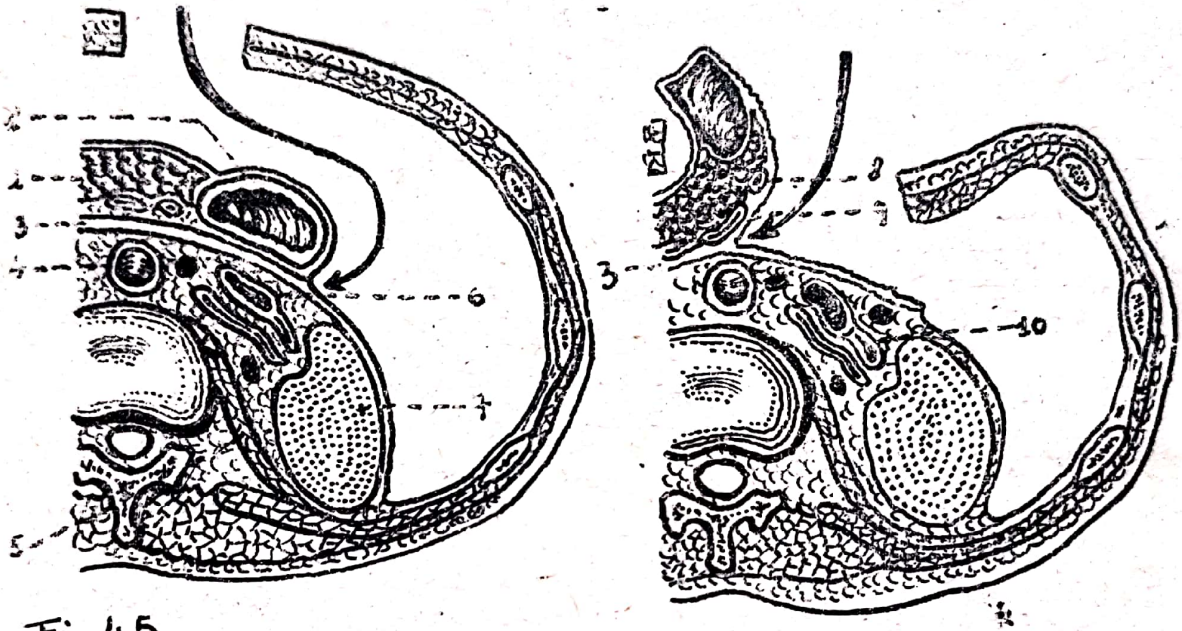

Fig 45.

1. duoden
2. pancreas.
3. faseia lui Treitz
4. aorta
5. diafragm.
6. vena cavă inf.
7. rinichi.
8. canalul coledoc
9. vena portă
10. pedicolul renal.

Pătrunderea in cavitatea abdominală pentru abordarea porţiunii preverteb-rale a duodeno-pancreasului se face prin laparotomie mediană supraombilicală. Coada pancreasului se abordează prin laparotomie oblică in hipocondrul stâng.

□ □ □

E T A J U L S U B T O R A C I C
A L A B D O M E N U L U I.

Etajul subtoracic al abdomenului este etajul intestinal. El cuprinde exclusiv

porţiunea intestinală a tractului digestiv, adică intestinul subţire şi intestinul gros precum şi formaţiunile peritoneale dependente de ele. Colonul şi mezocolul transvers cu toate că ne prezintă un sept despărţitor între etajul superior şi inferior al abdomenului va fi descris cu organele etajului toraco-abdominal. Spre deosebire de etajul precedent, organele etajului toraco-abdominal sunt caracterizate de o mare mobilitate /excepţie colonul ascendent şi descendent/ [illegible] deosebire constă în faptul că peretele antero-lateral al abdomenului fiind depresibil, organele etajului subtoracic se pot explora în bune condiţiuni.

TOPOGRAFIA JEJUN-ILEONULUI.

Jejun-ileonul este porţiunea intraperitoneală, mobilă a intestinului subţire. Limitele lui sunt: în sus- unghiul duodeno-jejunal, iar în jos- unghiul ileo-cecal. Lungimea acestui segment al tubului digestiv este deosebit de greu de stabilit din cauza elasticităţii intestinului şi din cauza variaţiilor de lungime în raport cu diferitele momente de contracţiune sau relaxare. După măsurătorile efectuate la omul viu /în cursul intervenţiilor chirurgicale/ s'a obţinut o lungime de 6,5o m. Această lungime ar fi lungimea medie normală la omul viu.

Aspectul jejun-ileonului variază foarte mult dela cadavru la viu. La omul viu aspectul diferă după cum organul este gol sau plin. Intestinul subţire gol are forma unei panglici groase turtite. Are o culoare roz pală cu peritoneul strălucitor şi prezintă la suprafaţa sa uşoare neregularităţi cu o direcţiune transversală, datorită valvulelor conivente. Acestea se şi pot palpa mai ales în porţiunile superioare. Intestinul plin are o formă cilindrică şi o culoare roşie mai intensă, chiar violăcee. Vasele apar evidente sub peritoneu. În timpul digestiei se pot observa limfaticele de o culoare albă lăptoasă.

Aspectul intestinului se modifică în timpul contracţiunilor. Acestea interesează porţiuni mai mult sau mai puţiin intinse şi de cele mai multe ori progresează cu o mişcare lentă. Deci aspectul morfologic al diferitelor segmente al jejun-ileonului este foarte variabil la acelaşi individ după starea de contracţie, de umplere sau de vacuitate a organului.

Dispoziţia anselor intestinale.

Intestinul subţire descrie o serie de curburi cu raza mică numite anse. O ansă are două ramuri paralele legate printr'un cot. S'a crezut mai de mult că aceste anse sunt dispuse fără, nici-o ordine. S'a constatat insă după cercetări mai recente că există o topografie destul de stabilă a anselor subţiri.

Se descriu de obiceiu 14-16 anse fiecare având in general o lungime de 20-25 cm. putând ajunge insă şi până la 30-40 cm.

Primele anse, cele superioare sunt aşezate orizontal una peste alta. Sunt in număr de 6-7 şi prima este indreptată dela dreapta la stânga. Dela nivelul psoasului stâng la inălţimea vertebrei a 5-a lombare ansele îşi schimbă direcţia şi din orizontale ele devin verticale. Aceste anse verticale sunt in număr de 5-6 şi se suprapun dininate inapoi şi dela stânga la dreapta, adică ansele mai apropiate de cec sunt totodată şi cele mai profunde. Ultima ansă are o direcţiune orizontală sau ascendentă şi se deschide in cec. Intre ansele orizontale şi cele verticale există bineinţeles câteva anse de trecere cu direcţie oblică. /fig.46/

Dispoziţia anselor intestinale nu este intotdeauna aşa de exactă şi schematică cum am descris-o mai sus. Ramurile anselor pot prezenta flexuozităţi secundare care complică schematizarea. In unele cazuri primele două anse in loc să aibă o direcţie indreptată dela dreapta la stânga

Fig. Nr 46.

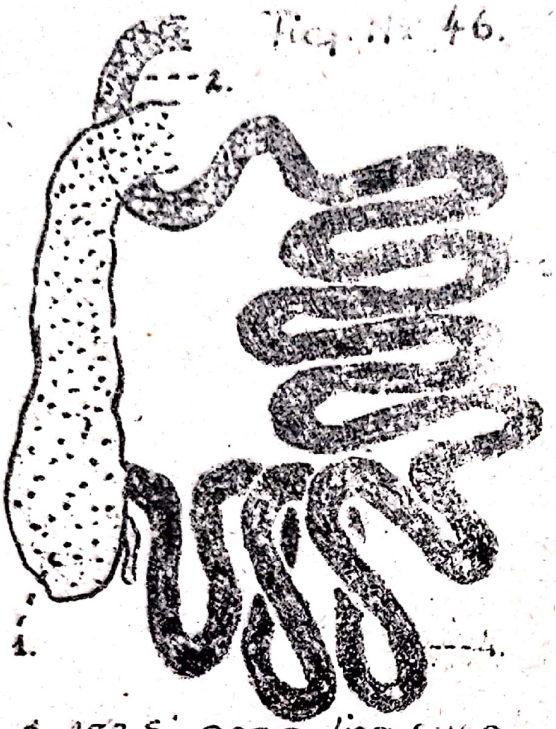

1. cec si apendice cecal. 2. dcodeu 3. anse [illegible] sup. 4. anse verticale inferioare

şi [illegible] urmă dela stânga la dreapta, au odirecţiune inversă indreptându-se dela stânga la dreapta şi după aceea dela drepta la stânga. Astfel ele se plasează in unghiul drept al colonului trecând linia mediană. In alte cazuri o ansă foarte mult desvoltată ocupă şi locul altora modificând astfel dispoziţia intâlnită deobiceiu.

Raporturi. Sub acest [illegible] raporturile tuturor anselor intestinului subţire considerate impreună ca formând o masă, un bloc. Masa intestinului subţire ocupă mai ales porţiunea stângă a cavităţii abdominale şi bazinul.

După unii autori 41 % din lungimea totală a jejun-ileonului se află in partea stângă, 18 % in partea dreaptă a abdomenului, iar 41 % in bazin.

La dreapta ansele intestinale vin in raport cu colonul drept care este voluminos şi ocupă deobiceiu toată porţiunea dreptă a abdomenului.

Inainte intestinul vine in raport cu şorţul epiploic şi prin intermediul lui cu peretele abdominal anterior. Colonul transvers coboară deasemenea inaintea anselor in partea superioară. In multe cazuri şorţul epiploic nu se etalează regulat inaintea intestinului ci se găseşte deplasat şi in acest caz ansele vin in contactdirect cu peritoneul parietal anterior./fig.47/

La stânga jejun-ileonul se găseşte in contact cu peretele abdominal /ante-

Fig. nr. 47.

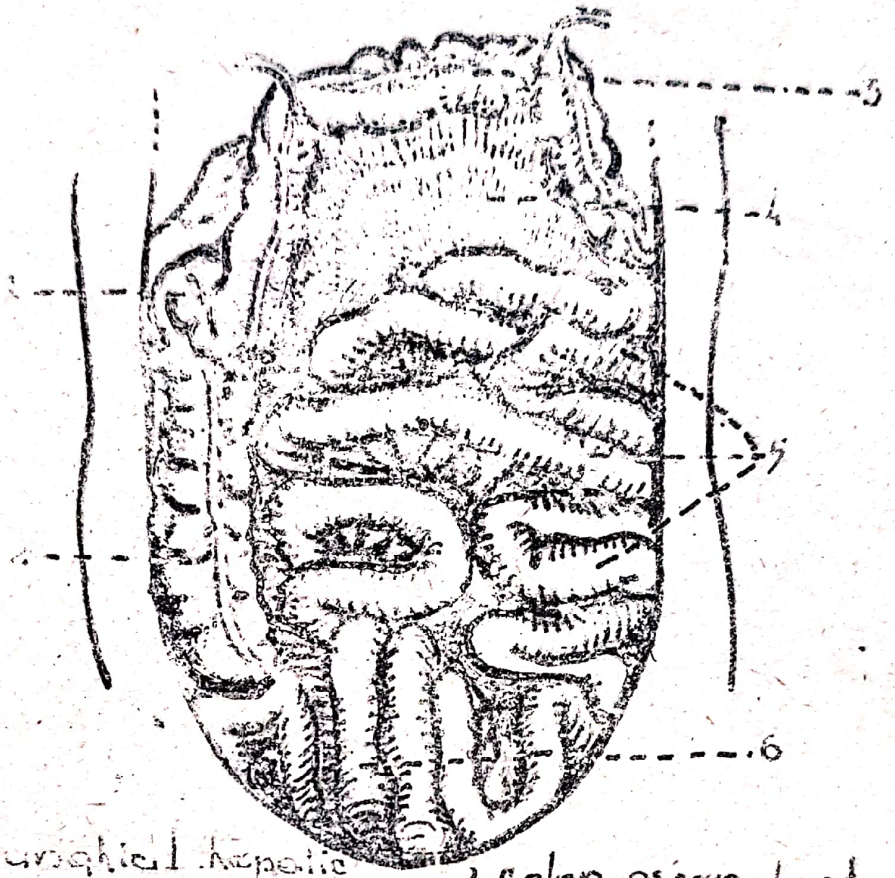

4. rinichiul stâng 2. colon ascendent
3. colon transvers 4. mezocolon transv.
5. ansele superioare orizontale
6. ansele inferioare verticale

ro-lateral/. Colonul descendent mult mai puţin voluminos ca cel ascendent se găseşte înapoia masei intestinale.

Raporturile posterioare ale intestinului subţire se fac prin intermediul peritoneului parietal posterior cu coloana vertebrală şi cu organele retro-peritoneale dintre care amintim duodenul, rinichiul stâng, vâna cavă inferioară şi aorta.

In sus masa intestinală vine in raport cu mezocolonul transvers şi prin intermediul lui cu organele etajului supramezocolic /stomac/ etc.

In partea inferioară ansele intestinului coboară în bazin şi vin în raport cu organele pelviene /uetr,vezică,rect/. Aceste raporturi au o mare importanţă practică.Raporturile cu coloana vertebrală ne explică strivirea anselor pe acest plan rezistent în cazul traumatismelor.Traumatismele afectează uşor intestinul subţire fiindcă peretele antero-lateral al abdomenului format numai din planuri moi oferă o protecţie destul de redusă./ Permite în schimb o explorare în bune condiţiuni prin palpare.Raporturile cu colonul ascendent şi descendent ne explică de ce un traumatism abdominal interesează pe lângă intestinul subţire din dreapta întotdeauna şi colonul. În stânga descendentul este interesat posterior fiind situat înapoia anselor intestinale.Raporturile superioare ale intestinului sunt întrebuinţate în cazul intervenţiilor pe stomac.Anastomozele dintre stomac şi intestin se realizează de cele mai multe ori traversând mezocolonul transvers /gastro-entero-anastomoză transmezocolică/.

Mijloace de fixare intestinul subţire este fixat de către mezenter şi presiunea intraabdominală.

Mezenterul.

Este o formaţiune peritoneală care leagă intestinul subţire de peretele abdominal posterior.Între foiţele mezenterului trec elemente vasculo-nervoase care constitue pedicolul jejun-ileonului. Mezenterului i-se descrie: o margine parietală sau rădăcina,o margine intestinală 2 extremităţi /superioară şi inferioară/ şi 2 feţe /dreaptă şi stângă/.Prin dispoziţia sa mai ales la nivelul rădăcinii mezenterul împarte spaţiul interocolic în două spaţii secundare mezentero-colice.

Rădăcina mezenterului,mai mult o suprafaţă decât o linie,are o direcţie oblică de sus în jos şi dela stânga la

L II stg. atic. saso-iliacă dreaptă

dreapta. Nu are o direcţie perfect rectilinie ci sinuoasă şi se intinde dela unghiul duodeno-jejunal /extremitatea superioară/ la unghiul ileo-cecal /extremitatea inferioară/ duă ce a traversat linia mediană. In cursul acetui traect oblic, rădăcina vine in raport cu porţiunea IV-a a duodenului, cu aorta, vâna cavă inferioară, ganglionii limfatici situaţi in jurul lor, muşchiul psoas, ureterul drept, vasele iliace externe, drepte, etc. Rădăcina mezenterului se află in dreptul ultimelor patrul vertebre lombare. Un raport foarte important al rădăcinii este cel cu vasele mezenterice superioare care pătrund la acest nivel intre cele două foiţe peritoneale.

Marginea intestinului. Are o lungime mult mai mare ca rădăcinile, lungime care echivalează cu aceea a jejun-ileonului pe care se fixează. Inserţia mezenterului pe intestin este asimetrică fapt mai uşor de observat atunci când ansele intestinale sunt umplute. In acest caz ele se inclină spre faţa stângă a mezenterului indicând inserţia asimetrică a a cestuia. Mezoul jejun-ileonului prezintă două feţe: In marea majoritate a cazurilor mezenterul se culcă pe faţa stângă care in consecinţă priveşte inapoi, pe când cea dreaptă inainte. Intre cele două foiţe se află vasele şi un ţesut celulo-grăsos de o abundenţă variabilă. Mezenterul permite deplasări largi intestinului subţire. El ar putea fi considerat mai mult un mijloc de suspensie decât de susţinere. Un factor important de menţinere in poziţie a intestinului subţire este reprezentat de presa abdominală. Presiunea intraabdominală nu este numai in funcţie de tonusul sau contracţiunea musculaturii parietale. Presa rezultă din echilibrul dintre tonusul peretelui şi presiunea din interiorul şi in general volumul organelor abdominale.

In imprejurari normale ansele intestinale au topografia relativ destul de fixă. Ele îşi păstrează locul iar mişcările peristaltice şi poziţia corpului modifică

puţin situaţia lor.Toate organele intraabdominale sunt îngrămădite,îndesate una în alta şi nu există nicium spaţiu între ele.În împrejurări normale nu se produc decât deplasări mici ale ansele intestinale,mişcări de alunecare favorizate de învelişul lor seros.

vase şi nervi.

Artera mezenterică superioară.Provine din aorta abdominală la înălţimea vertebrei a l-a lombară.Ea trece înapoia pancreasului,pe urmă înaintea duodenului se angajează între foiţele mezenterului. După un traect destul de lung prin care descrie un traect curb cu concavitatea la dreapta,rădăcina mezenterului intră în grosimea acestei formaţiuni peritoneale şi se termină la nivelul intestinului subţire la aproximativ 5o-6o cm dela unghiul ileocecal /această porţiune corespunde vârfului ansei intestinale primitive/.Pe lângă colaterale cunoscute deja /pancreatice,duodenale/ artera mezenterică superioară dă o serie de ramuri pentru intestinul subţire şi colonul drept.Arterele intestinale iau naştere din convexitate şi sunt dubiceiu în număr de 14-15.Cele superioare sunt mai voluminoase.Arterele intestinale prin anastomozarea lor formează o serie de arcade din care pornesc vasele drepte care irigă câte o zonă determinată a peretelui intestinal.Fiecare pereche de vase drepte irigă o zonă de aproximativ 1 cm. Anastomozele dintre ramurile arteriale sunt insignifiante şi în consecinţă suprimarea lor /ruptura,etc/ atrage după sine mortificare zonei irigate de ele. Sfacelul se elimină şi se produce astfel o perforaţie intestinală cu peritonita consecutivă.Venele intestinului subţire se adună în vana mezenterică superioară care se varsă în vâna portă.

Limfaticile pătrund între foiţele mezenterului şi trecând prin ganglionii mezenterici şi preaortici se termină

în cisterna lui Pecquet şi canalul toracic.
Nervii provin din plexul solarşi abordează intestinul de-alungul plexurilor perivasculare.

Explorare şi căi de acces:

Peretele antero-lateral al abdomenului este moale şi depresibil în stare normală. Din această cauză masa intestinală se poate explora destul de uşor prin palpare. Inflamaţia peritoneului provoacă însă o contracţie a peretului abdominal, care se opune astfel explorării palpatorice.

Prin inspecţie se va putea constata o balonare mediană, datorită dilatării mai accentuate a anselor intestinale. Deasemenea se poate observa în unele cazuri de ocluzie intestinală, mişcările peristaltice ale inestinului. Aceste mişcări anormale, puternice, se desemnează prin grosimea peretelui antrior al abdomenului.

Jejunul se explorează radiologic după ingerarea unei substanţe radio-opace. La examenul radiologic ansele ne apar umplute cu această subsanţă şi în dispoziţia lor descrisă anterior: cele superioare orizontale şi cele inferioare verticale. Pe lângă explorarea aspectului morfologic, se urmăreşte şi starea funcţională a jejun-ileonului. Se urmăresc mişcările peristaltice şi evacuarea tubului intestinal. În împrejurări normale transitul prin jejun se face repede. În ileon există o stază şi conţinutul intestinal este evacuat ritmic în cec. Trecerea se face în 4-5 ore. Staţionarea totală a materiilor în intestinul subţire este de 6-9 ore.

Intestinul subţire se explorează şi chirurgical. Calea de acces cea mai bună este laparotomia mediană. În caz de nevoie această laparotomie poate interesa aproape toată înălţimea peretelui abdominal mergând din vecinătatea apendicelui xifoid până în apropierea simfizei pubiene.

În cursul intervenţiilor chirurgicale se pune adesea ori problema de a stabili aproximativ la ce distanţă se află

o ansă dela duoden sau cec.Un procedeu constă în desfăşurarea intestinului şi urmărirea lui până la cele două capete.Acest procedeu se execută în felul următor: se fixează unpunct depe intestin /printr'un fir de aţă,etc. pentru a nu reveni din greşeală la punctul deplecare/ şi se urmăreşte ansele una după alta până când se ajunge fie la unghiul duodeno-jejunal,fie la cel ileocecal.Această manoperă,care ne dă rezultate sigure are însă efecte neplăcute provocând un şoc destul de mare/ prin tracţiuni asupra elementelor nervoase,prin răcirea produsă de desfăşurarea intestinului,etc/.Deaceea s'a căutat un procedeu care să permită stabilirea aparteneţei unei anse după caracterele pe care le prezintă.S'au stabilit câteva puncte de reper ,pe baza aspectului intestinului,al mezenterului,şi al vascularizaţăei care permit o orientare în stabilirea nivelului căreia fi aparţine o ansă dată.

In general,bogăţia vasculară a peretelui intestinal descreşte spre cec. Deci vom avea o coloraţie din ce în ce mai palidă a anselor.

Arcadele vasculare sunt simple la nivelul porţiunii superioare a jejunului şi devin multiple în partea inferioară.

Grăsimea mezenterică se află la o carecare distanţă de intestin în părţile superioare şi devine mai abundentă înspre terminare.

Calibrul intestinului este mai mare la nivelul jejunului cu valvule conivente numeroase.

Pe baza acestor date s'a împărţit intestinul în mod arbitrar în 4 sferturi. Vom vedea caracteristicile distinctive ale fiecă.rei părţi.

Primul sfert are o coloraţie roşie închisă.Se palpează lanivelul lui numeroase vaşvule conivente.Arcadele vasculare sunt simple,grăsimea mezenterică se află la distanţă de intestin şi deci spaţiile dintre vasele drepte sunt translucide.

Al doilea sfert este caracterizat printr'o coloraţie mai puţin închisă.

arcadele vasculare sunt duble,vasele drepte devin mai scurte şi grăsimea mezenterică ajunge la nivelul intestinului.

In al treilea sfert abia se mai simt la palpare valvulele conivente.Colorea intestinului este roşie deschisă,arcadele vasculare sunt multiple,iar grăsimea mezenterică abundentă trece şi pe marginea mezenterică a intestinului.

Sfertul terminal este deo culoare palidă,arcadele vasculare sunt multiple şi neregulate.Un singur vas paralel la terminarea ileonului.Grăsimea e destul de abundentă.Lângă cec avem o zonă mezenterică complect avasculară.

Accentuăm insă,că identificarea anselor pe baza acestor date dă numai rezultate aproximative.

MARELE EPIPLOON.

La deschiderea cavităţii abdominale,la nivelul etajului inferior primul organ care ne apare,este sorţul epiploic. Sorţul epiploic este o formaţiune peritoneală căreia i-se descriu patru margini: una superioară,două laterale,şi una inferioară,, o faţă anterioară şi un a posterioară.El provine din mezogastrul posterior şi la adult are un aspect neregulat.El este parcurs de o serie de vase epiploice şi este mai mult sau mai puţin infiltrat de grăsime, mai ales in jurul vaselor.

In ceeace priveşte situaţia,el se găseşte intre ansele intestinale şi peritoneul parietal anterior,cu care delimitează loja previsceralâ.Marginea laterală dreaptă vine in raport cu colonul drept iar cea stângă nu ajunge aproape niciodata până la cel descendent ci este in raport numai cu ansele subţiri.Marginea inferioară este convexă,in jos,neregulată şi ocupă situaţii diferite după lungimea epiplonului.Deobiceiu această margine liberă se găseşte la mică distanţă deasupra pubiene şi arcadei crurale,in [illegible] poate coborî însă până in [illegible]

Inserţia marginii

sorţului epiploic este complexă.Cele două
lame ale sorţului epiploic sunt complect
nzionate în partea inferioară.Mai sus e-
le diverg.Cea anterioară se inseră pe cur-
oura mare a stomacului şi între cele două
foiţe ale ei se află cercul vascular al ma-
rei curburi.Cea posterioară se prinde pe
colonul transvers.Lama anterioară aderă dea-
semenea de transvers şi porţiunea sorţului
epiploic întinsă între stomac şi colon se
numeşte deobiceiu epiploonul gastro-colic.
Din cauza progresiunii procesului de coales-
centă de multe ori epiploonul gastro-colic
este lipit de mezocolonul transvers.Cele
două formaţiuni diverg aproape de curbura
mare,dar lângă colon ele pot alcătui o u-
nică formaţiune.Secţionând cele două forma-
ţiuni la acest nivel in loc să pătrundem
în bursa omentală,trecem din etajul supe-
rior al abdomenului în cel inferior.

Sorţul epiploic are un rol impor-
tant în afecţiunile abdominale.Se angajea-
ză de multe ori în traectele herniare,este
prezent la nivelul focarelor infecţioase,
la nivelul plăgilor abdominale penetrante,
etc.El este întrebuinţat ca substanţă plas-
tică în cursul unor intervenţii,pentru a
completa peritonizarea,iar vascularizaţia
sa bogată este întrebuinţată pentru deriva-
ţiuni,prin crearea unor aderenţe noi cu
peretele abdominal,cu meningele rahidian,
etc./

TOPOGRAFIA INTESTINULUI GROS.

Intestinul gros începe la nivelul
ui vărsare al ileonului printr'un fund de
sac,numit cec.După aspectul dela cadavru
şi după direcţia sa,colonul s'a împărţit
într'o serie de segmente.Astfel s'a descris
colonul ascendent,care urcă până la nivelul
ficatului.Aici colonul îşi schimbă direcţia
unghiul hepatic- şi se continuă cu colo-
[illegible]s.Acesta la nivelul unghiului
[illegible]himbă din nou direcţia şi tre-
[illegible]descendent.Dela creastă ilia-
descendentul se continuă cu o ansă numi-

tă colonul ileo-sigmoidian şi care este continuată la rândul ei de rect la nivelul vertebrei a 3-a sacrate. Intestinul gros in intregime mobil, in cursul primelor stadii ale desvoltării devine mai târziu fix in anumite porţiuni. Cecul are o mobilitate destul de variabilă. Ascendentul este lipit de peretele abdominal /inapoia lui se intinde o fascie de coalescenţă peritoneală -fascia lui Toldt-/ colonul transvers posedă un mezo şi este deci mobil. Colonul descendent se comportă ca şi cel ascendent iar colonul ileo-sigmoidian posedă ca şi transversul un mezo. Porţiunea terminală a intestinului gros -rectul- va fi descrisă odată cu organele bazinului.

Colonul astfel descris ar forma un cadru la periferia cavităţii abdominale, cadru care inconjoară masa jejun-ileonului aflat la centru. Bazat insă pe aspectul intestinului gros la omul viu şi pe serie de considerente funcţionale şi patologice, unii autori au propus o altă clasificare care se apropie mai mult de realitate.

Colonul ascendent este anterior, superficial, scurt şi voluminos. Colonul descendent are o situaţie profundă posterioară faţă de ansele subţiri, el este lung şi de un calibru redus. Colonul transvers are două porţiuni distincte. Porţiunea dreaptă /ansa dreaptă sau subhepatică/ intinsă dela unghiul hepatic până la nivelul unde artera mezenterică superioară incrucişează duodenul sau după alţii până la nivelul porţiunii descendente a duodenului este legată de peretele abdominal posterior printr'un mezo foarte scurt. Intr'un număr insemnat de cazuri chiar lipseşte complect. Porţiunea dreaptă a transversului este in consecinţă aproape fixă. Ea are o lungime redusă şi un traiect sinuos.

Spre deosebire de precedenta, porţiunea stângă a transversului /ansa lungă sau gastrică/ este lungă şi foarte mobilă. Ea este legată de peretele posterior pri-

tr;un mezocolon transvers lung,care atinge in unele locuri 12-15 cm.

Spre deosebire de părerile clasicilor,colonul nu descrie un cadru ci dispoziţia lui este alta:Ascendentul ocupă toată porţiunea dreaptă, a cavităţii abdominale.Porţiunea stângă a transversului se găseşte inaintea anselor subţiri,iar descendentul inapoia lor.

Bazaţi pe considerentele expuse mai sus porţiunea abdominală a intestinului gros se imparte intr'un hemicolon sau mai simplu colon drept,intr'unul stâng şi in colonul ileo-sigmoidian.

Intestinul gros se deosebeşte de cel subţire printr'o serie de caractere distinctive.Amintim astfel: bandeletele longitudinale,valvulele,umflăturile, plicele semilunare,apendicele epiploice. Lungimea totală a intestinului gros este de 1,6o m.

Colonul drept.

Acest fragment este alcătuit din cec ascendent şi porţiunea dreaptă a transversului.Cu excepţia cecului,colonul drept este in imprejurărinormale fixat şi aderent de perete.Inapoia lui se găseşte fascia de coalescenţă a lui Toldt.Peritoneul tapetează faţa anterioară şi feţele laterale ale ascendentului,faţa sa posterioară fiind extraperitoneală ca şi cea a jumătăţii drepte a transversului -intr'un număr mare de cazuri.Colonul drept este voluminos, de un calibru insemnat,are o direcţie oblică in sus şi inapoi /superficial in jos, profund in sus/ şi are o patologie bogată, spre deosebire de colonul stâng mai rar afectat.Vom descrie separat cecul cu apendicele cecal şi separat restul colonului.

Cecul şi Apendicele cecal.

Cecul este segmentul initial al intestinului gros.El este un fund de sac situat sub nivelul de vărsare al ileonului in intestinul gros.Dela el porneşte apendicele cecal.Bandele tele longitudinale ale

colonului se reunesc la nivelul punctului de implantare a apendicelui pe cec.

Cecul este aşezat intr'o lojă destul de bine limitată,care conţine totodată şi apendicele.

Pereţiilojei sunt formaţi astfel: inainte- peretele abdominal anterior,inapoitea laterală a peretelui abdominal posterior ,inafară- parta iliacă,medial- ansele intestinale,iar in jos fosa iliacă internă.Loja comunica larg cu cavitatea peritoneală şi cu pelvisul.

In mod normal cecul este inconjurat de jur imprejur de peritoneu fiind fixat prin continuitatea sa cu ileonul şi ascendentul şi prin două plice peritoneale situate la nivelul lor./ligamentul superior şi inferior/Din cauza acestei dispoziţiuni a peritoneului cecal,organul este liber şi poate fi "luxat",scos din cavittatea abdominală in timpul unei intervenţii chirurgicale.In unele cazuri insă procesul de coalescenţă care fixează ascendentul de peretele abdominal,progresează şi in jos cuprinde mai mult sau mai puţin cecul,care se fixează astfel de peretele abdominal posterior şi de fosa iliacă./fig.48/

Aceasta dispoziţie ingreuneaza foarte mult manoperele chirurgicale.

Cecul poate ocupa poziţii variabile in interiorul lojei sale.Astfel putem intâlni cec situat in ppziţie inaltă /sub ficat/ normală şi joasă /in bazin/.

Cecul este in raport cu organele care formează pereţii lojii.Astfel el vine in raport anterior cu peretele abdominal prin grosimea căruia se poate palpa. Medial cecul este in raport cu ansele intestinului subţire,iar posterior cu fascia lombo-iliacă şi cu muşchiul psoas-iliac. Acest raport se face fie prin intermediul peritoneului,fie prin fascia de coalescenţă după cum cecul este fix sau mobil.Faţa laterală a organului este in raport cu creasta iliacă şi fosa iliacă dreaptă /muşchiul iliac/.

Extre-mitatea inferioară sau fun-

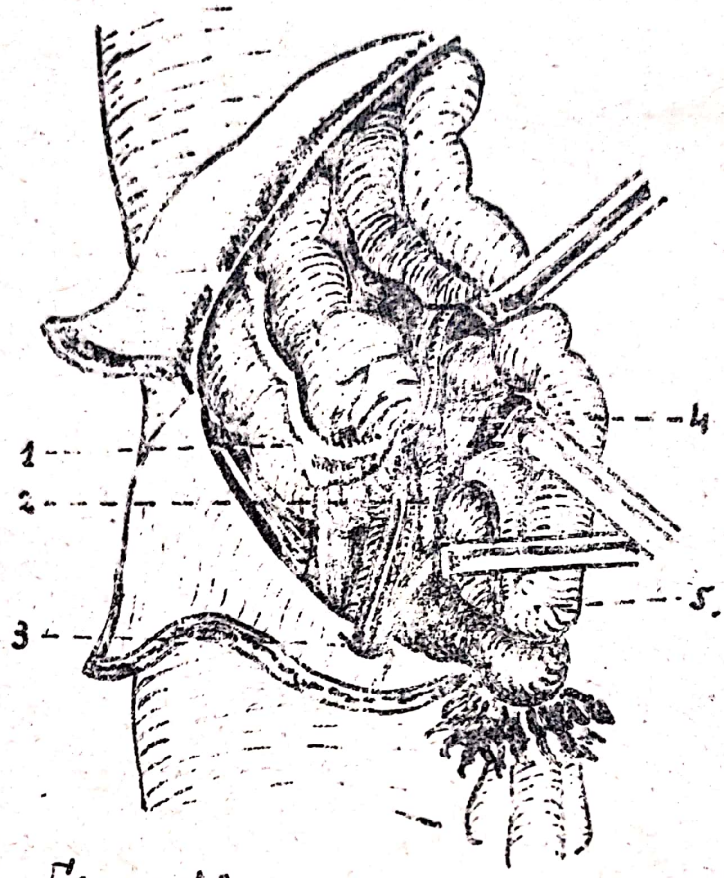

Fig. Nr. 48.

1. Ceeul [illegible] Apendicele cal.
3. Orificiul a[illegible]ominal al canalului inghinal. 4. Mezo-apendice. 5. Ansă subtire -.

dul cecului are raporturi variabile după poziţia pe care o ocupă organul. Astfel ea poate să corespundă unghiului format de peretele abdominal anterior cu fosa iliacă sau să vina în raport cu ficatul şi rinichiul drept sau cu strâmtoarea superioară a bazinului sau organele intrapelviene.

Apendicele cecal.

Apendicele este o prelungire a cecului un mic tub cilindric care se găseşte în loja cecală şi se deschide în cec. De dimensiuni variabile el are o lungime medie de 8-9 cm şi ocupă deasemenea poziţii diferite. Astfel apendicele poate să aibă

o poziţie internă, externă, ascendentă şi descendentă. In raport cu situaţia cecului el poate ocupa o poziţie aşa zisă obisnuită, inaltă, joasă sau ectopică. Apendicele este fixat in poziţia sa prin continuitatea cu cecul şi prin formaţiunile sale peritoneale, -prin mezoapendice- care conţine intre foiţele sale pedicolul organului. Mezoul se inseră in mod variabil pe cec pe porţiunea terminală a ileonului, in fosa iliacă dreaptă, etc. In unele cazuri, o porţiune de o intindere variabilă a apendicelui sau chiar organul in intregime poate fi retro-peritoneal fiind aplicat de către seroasă pe planurile invecinate. In mod patologic apendicele, care este sediul unor inflamaţiuni foarte frecvente, poate să fie legat de diver-şi pereţi ai lojei cecale, prin aderenţe puternice. Acestea se opun oricărei mobilizări a organului şi chiar il mascheză complect incât este foarte dificil de găsit şi identificat.

Raporturile apendicelui diferă după poziţia pe care o ocupă.

Apendicele descendent, are o direcţie oblică in jos şi inăuntru atingând de cele mai multe ori strâmtoarea superioară a bazinului. El răspunde inapoi psoasului, inainte anselor subţiri şi peretelui abdominal, medial deasemenea anselor iar lateral cecului.

Apendicele cu situaţie internă este in raport cu porţiunea terminală a ileonului şi cu celalte anse intestinale.

Apendicele extern. Vine in raport posterior cu muşchiul iliac, intern cu cecul, extern cu creasta iliacă, iar anterior cu peretele abdominal.

Apendicele ascendent se află inapoia cecului /retrocecal/ şi este de multe ori şi retroperitoneal. El vine in raport inainte cu cecul şi ascendentul, iar inapoi cu peritoneul parietal posterior sau fascia iliacă /după cum este intra sau retroperitoneal./ şi cu ţesutul celular subperitoneal şi muşchiul psoas. Vârful apen-

dicelui retro-peritoneal şi ascendent poate să ajungă până la nivelul rinichiului drept sau chiar sub ficat.

Inflamaţia apendiculară /apendicita/ se termină adesea cu o perforaţie. Studiind diferitelepoziţii şi raporturi ale apendicelui, înţelegem cum o asemenea perforaţie poate avea consecinţe diferite, putând da naştere la o peritonită generalizată, localizată sau la un flegmon retroperitoneal, etc.

Vascularizaţia cecului şi a apendicelui. Cecul şi apendicele sunt irigate de o ramură colaterală a arterei mezenterice superioare -artera ileo-ceco-apendiculo-colică. Din acest vas iau naştere 2 artere cecale /posterioare şi anterioare/, artera apendicelui, o arteră cecală care se anastomozează cu ramura terminală a mezentericei superioare şi o arteră colică care irigă ascendentul. Artera apendiculară, după ce s'a detaşat din trunchiul principal trece înapoia porţiunii terminale a ileonului şi mergând între foiţele mezoapendicelui se apropie din ce în ce mai mult de apendice şi îl abordează aproape de vârf. Din arteră apendiculară se detaşează 3-5 rămurele cu un traect oblic, care se subdivid în mai multe ramuri secundare şi se anstomozează între ele. Venele se varsă în mezenterica superioară. Există o venă apendiculară constantă care primeşte afluenţi şi dela cec şi ileon.

Explorare şi căi de acces. Cecul şi apendicele cecal se pot explora prin palpare, prin intermediul peretelui abdominal anterior. Explorarea palpatorică a regiunii fosei iliace drepte ne poate da o serie de date referitoare la modificările patologice ale ceco-apendicelui. S'au descris în această regiune o serie de puncte de o sensibilitate mai accentuată în suferinţele apendiculare, numite puncte apendiculare.

Punctul lui Mac Burney se găseşte la 2 degete de spina iliacă-antero-superioară, pe linia spino-ombilicală. Punctul lui Lantz se află la unirea unei treimi drepte

cu 1/3 mijlocie a linei biiliace. Punctul lui Monro se găseşte la intersecţia marginii laterale a drep ţilor cu linia spino-ombilicală.

Cecul şi apendicele se pot explora şi radiologic. Explorarea radiologică a apendicelui pe lângă valoare sa diagnostică poate da indicaţiuni preţioase chirurgului in ceeace priveşte situaţia sa, lungimea, etc.

Cecul şi apendicele se abordează traversând peretele abdominal după diferite procedee. In anumite procedee se traversează teaca dreptului anterior, in altele se secţionează sau se disociează fibrele musculaturii peretelui abdominal, etc. Bine inţeles toate aceste incizii sunt situate in zona de proecţie a ceco-apendicelui, la nivelul fosei iliace drepte.

Colonul ascendent şi unghiul hepatic.

Colonul ascendent are o direcţie oblică de jos in sus şi dinainte inapoi. Extremitatea superioară a acestui segment precum şi porţiunea stângă a transversului se află in zona subhepatică. Raporturile posterioare ale colonului drept se fac prin intermendiul fasciei de coalescenţă a lui Toldt. Ascendentul vine in raport: inapoi- cu peretele posterior al abdomenului şi extremitatea inferioară a rinichiului drept, lateral cu peretele abdominal şi diafragmul, anterior- cu peretele abdominal, medial- cu ansele subţiri, ureterul drept şi vasele genitale. Unghiul hepatic este in raport cu rinichiul drept, cu diafragmul /ligament freno-colic/ şi cu ficatul. Porţiunea dreaptă a transversului se află sub ficat dar se apropie de peretele abdominal anterior. Ea este in raport cu vezicula biliară, cu a II-a porţiune a duodenului şi pe el se inseră marele epiploon.

Colonul stâng.

Colonul stâng, cuprinde porţiunea stângă, mobilă a transversului şi colonul

descendent .Are deci o porţiune mobilă care se continuă cu una fixă la nivelul unghiului situat in contact cu polul inferior al splinei căreiaîi şi poartă numele.

Porţiunea transversală are un calibru aproape cât al descendentului,in schimb descendentul are un calibru mult mai redus.După cum am mai amintit,colonul transvers se află inaintea anselor subţiri iar cel descendent inapoia lor,aşa incât impreună formează un unghiu care prinde in despicătura sa inferioară masa jejunileonului.

Porţiunea stângă a transversului numită incă ansa gastrică sau ansa lungă vine in raport cu marea curbură a stomacului in sus şi cu ansele intestinale in jos şi inapoi iar inainte cu peretele abdominal anterior.Colonul transvers este in legătură cu o serie de formaţiuni peritoneale: epiplonul mare,epiploonul gastro-colic şi cu mezocolonul transvers care îl leagă de peretele abdominal posterior.

Situaţia pe care o ocupă colonul transvers in stare normală o curbă cu concavitatea superioară aşezată inaintea anselor intestinale/ poate să fie supusă unor frecvente variaţii.Astfel colonul poate să fie aşezat inaintea stomacului să ocupe o situaţie prehepatică in loc de subhepatică, etc./fig.49/

Mezocolonul transvers leagă colonul de peretele abdominal posterior.Are o direcţie oblică in jos şi inainte şi separă etajul superior al abdomenului de cel inferior.

I-se descrie o margine posterioară sau rădăcina,una anterioară sau colică, o faţă superioară şi una inferioară.

Rădăcina se inseră pe peretele abdominal posterior şi are un traect oblic ascendent la stânga şi in sus.In traectul său rădăcina incrucişează dela dreapta la stânga: rinichiul drept,a II-a porţiune a duodenului,capul pancreasului,merge deslungul marginei anterioare şi inferioare a corpului şi se termină in dreptul feţei

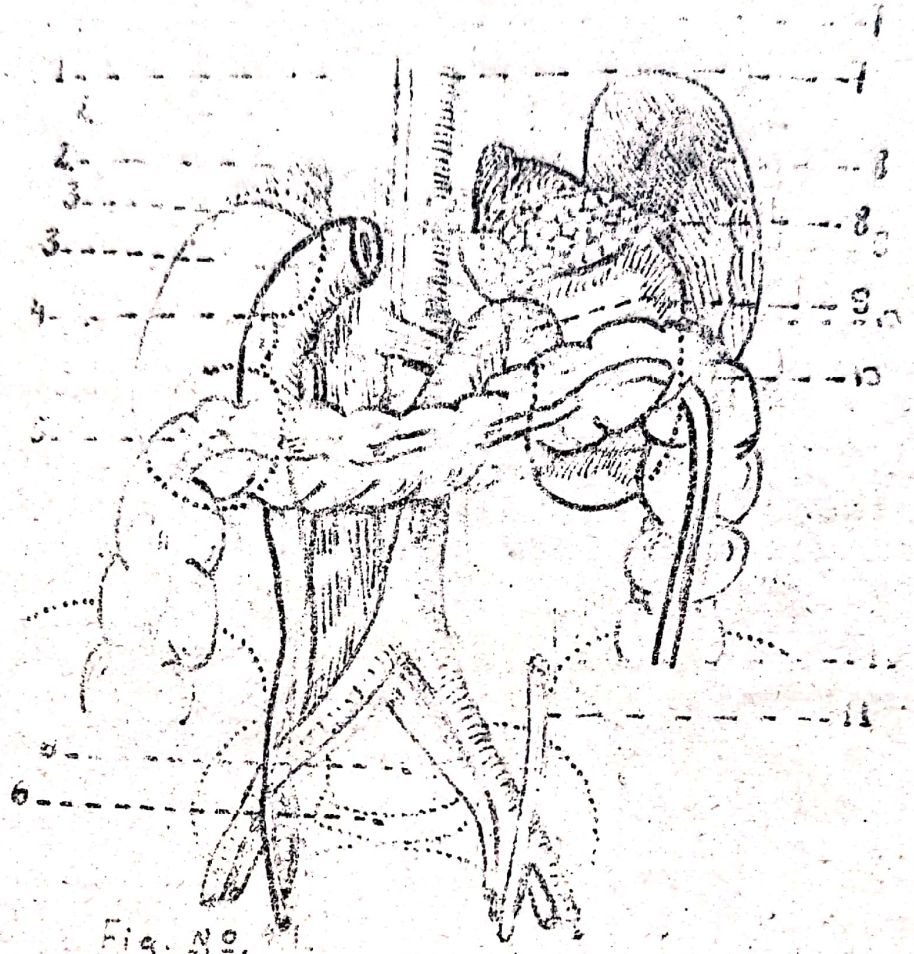

Fig. Nº. 49

Fig. Nº. 49 ... cavă inferioară - 2 cap. ... 1. Vena cavă inferioară - 2. Capsula suprarenală. 3. Rinichiul. 4. Duoden. 5. Unghiul hepatic colon. 6. Pancreas. 7. Antoriul. 8. Aorta. 8. Pancreas. 9. Unghiul duoden ... 10. Unghiul splenic. 11. Ureter.

anterioare a rinichiului stâng.

Marginea intestinală se inseră pe colon. Faţa inferioara vine in raport cu etajul inferior al marei cavităţi peritoneale. Faţa superioară este in raport la dreapta cu marea cavitate peritoneală /spaţiul subhepatic/ iar la stânga cu bursa omentală. Faţa superioară de multe ori este

alipită de epiploonul gastro-colic. Între foiţele mezocolonului se găsec vasele nutritive ale transversului.

Mezocolonul transvers are o întindere variabilă. Măsurat în direcţie anteroposterioară, porţiunea lui cea mai largă atinge de obicei în 12-15 cm. Există însă numeroase variaţiuni, mezocolon foarte lung sau excesiv de scurt, în mod practic chiar inexistent. Aceste dispoziţiuni sunt extrem de importante în chirurgie, unde anastomoza dintre faţa posterioară a stomacului şi prima ansă jejunală se face traversându-se mezocolonul transvers. Atunci când avem de-a face cu un mezo foarte scurt, se preferă anastomoza antecolică. În timpul traversării mezocolonului lezarea arcadei paracolice rezultate din anastomozarea mezenterice superioare de cea inferioară trebue neapărat evitată, aceasta leziune putând avea ca consecinţă necroza unei porţiuni din colon.

Mezocolonul transvers definitiv al adultului este format din sudarea mezocolonului primitiv cu porţiunea posterioară a marelui epiploon, /Mezogastrul dorsal/ care se inseră pe peretele abdominal posterior. Din unirea lor iz naştere o zonă de coalescenţă care se poate deslipi şi astfel putem izola cele două lame primitive din care se formează mezocolonul transvers definitiv. Secţionând lama superioară pătrundem în bursa omentală. Întreaga manoperă se numeşte decolarea intercolo-epiploică.

Unghiul splenic al colonului fixat de perete prin ligamentul freno-colic stâng /sustentaculum lienis/ vine în raport cu rinichiul stâng, diafragmul, splina, curbura mare a stomacului.

<u>Colonul descendent</u> ca şi colonul ascendent este aplicat de peretele abdominal posterior de către peritoneu care îi acoperă feţele laterale şi faţa anterioară, pe când faţa sa posterioară este extraperitoneală.

Raporturile posterioare se fac prin intermediul fasciei de coalescenţă a lui Toldt. Raporturile colonului des-

cendent sunt următoarele: inapoi- cu pătratul lombelor, diafragmul, faţa anterioară şi marginea externă a rinichiului stâng. Anterior, descendentul este in raport cu ansele intestinului subţire.

Colonul terminal sau ilio-pelvian.

creasta-iliac- vert. S_3.

Se intinde dela nivelul crestei iliace până la nivelul vertebrei a 3-a sacrată, unde se continuă cu rectul. Are o porţiune fixă, colonul iliac şi una mobilă colonul pelvian. Limita dintre ele se găseşte la nivelul marginei interne a psoasului stâng. Aspectul morfologic al colonului ilio-pelvian este foarte variabil. Pe lângă colonul sigmoidian aşa zis normal putem intâlni sigmă de lungime excedivă de o mobilitate accentuată cu un mezo lung iar pe de altă parte colon ilio-pelvian scurt şi fixat de pereţii abdomino-pelvieni cu un mezo- aproape inexistent.

Mezocolonul ilio-sigmoidian are o margine parietală sau superioară, rădăcina care prezintă două porţiuni: un segment oblic in sus şi medial şi unul care descinde vertical in bazin. Segmentul oblic se inseră pe perete dealungul vaselor iliace şi incrucişează ureterul şi vasele spermatice.

Segmentul vertical formează un unghiu deschis in jos cu segmentul precedent la inălţimea vertebrei 4-5 lombare, sub bifurcarea aortei la stânga liniei mediale. Rădăcina mezo-sigmei după ce şi-a schimbat astfel direcţia trece pe linia mediană, coboară inaintea promontoriului şi se termină la nivelul rectului.

Mezocolonul ilio-sigmoidian mai prezintă incă o margine intestinală, o faţă anterioară şi una posterioară. Lungimea maximă a mezocolonului ilio-sigmoidian considerat normal este de aproximativ 15 cm.

La nivelul unghiului pe care-l formează cele două segmente ale rădăcinii

se observă după ce ridicăm mezocolonul în sus o depresiune numită **foseta** intersigmoidiană. La acest nivel se află sub peritoneu artera iliacă primitivă şi bifurcarea ei, ureterul iar în mezo arterele sigmoidiene şi hemoroidala superioară; Astfel orificiul de intrare al fosetei este înconjurat de o serie de vase.

În ceeace priveşte situaţia diferitelor segmente ale colonului ilio-sigmoidian ansa fixă aderă pe peretele abdominal posterior, iar ansa mobilă se găseşte în bazin trecând peste planul strâmtorii superioare. Această situaţie pelviană este însă destul de variabilă, în funcţie de starea organelor din bazin.

Ansa pelviană vine în raport cu organele intrapelviene /rect, vezică, uter, etc/ şi cu ansele ileonului, care coboară deasemenea în bazin. Porţiunea iliacă repauzează prin intermediul fasciei lui Toldt pe muşchiul psoas-iliac; în rest ea vine în raport cu ansele subţiri.

De multe ori ansa pelviană mai ales dacă este mai lungă, în trecerea spre bazin vine în raport cu peretele abdominal anterior.

Vase şi nervi-

Arterele colonului drept sunt colateralele mezentericei superioare şi iau naştere la nivelul concavităţii acestui vas. Deobiceiu sunt două trunchiuri constante: artera ileo-cecо-colo-apendiculară şi artera unghiului hepatic, iar inconstant putem găsi o colică mijlocie dreaptă şi o arteră a colonului transvers. Din artera mezenterică inferioară provin: artera colică stângă superioară sau a unghiului splenic şi arterele sigmoidiene deobiceiu în număr de trei.

Vasele colice se anastomozează şi din anastomozarea lor la naştere o arcadă paracolică de-a lungul intestinului gros. Arcada paracolică situată de-a lungul colonului transvers se numeşte arcada lui Riolan şi reprezintă o anastomoză între artera

mezenterică superioară şi cea inferioară.

Arcada paracolică ţine până la nivelul rectului.Ultima sigmoidiană se uneşte printr'o arcadă cu trunchiurile hemoroidale superioare sau cu ramura ei stângă.Această anastomoză se numeşte sigmoidea ima şi i-s'a atribuit o mare importanţă în restabilirea circulaţiei în rezecţiile rectului.

Venele colonului se varsă în vena portă prin intermediul mezenteriicelor. La nivelul feţei lor extraperitoneale,există un sistem de venule/ale lui Retzius/ care realizează o anastomoză cu venele peretelui abdominal.

Vasele colonului ascendent şi descendent se găsesc înapoia peritoneului parietal posterior şi înaintea tasciei lui Toldt.Când se procedează la deslipirea colonului în colectomii,vasele se mobilizează împreună cu organul din cauza acestei dispoziţii.

Vasele transversului şi a colonului ilio-pelvian se găsesc între foiţele mezoului respectiv.

<u>Explorare şi căi de acces</u>.Colonul se poate explora în condiţiuni bune prin palpare.Se pot simţi stările de contractură ale organului,stagnarea conţinutului cecal,materiile fecale acumulate în sagma, tumorile colonului,etc.

Intestinul gros ca şi cel subţire se explorează cu ajutorul radiologiei după ingerarea unei substanţe radio-opace. In imprejurări normale substanţa opacă traversează tubul digestiv în 20-24 ore.Se mai poate examina radiologic intestinul gros după o clismă baritată.Colonul sigmoidian se explorează cu ajutorul unui procedeu endoscopic: rectoscopia.

Căile de acces asupra colonului variază după segmentul în cauză.Prin laparotomiile mediane se pot explora în general diferitele porţiuni ale intestinului gros, laparotomie mediană supraombilicală este calea de elecţie pentru colonul transvers.

Ascendentul şi descendentul se abordează prin laparotomii pararectale/la marginea laterală a drepţilor abdominali şi prin teaca lor / iar colonul sigmoidian fie prin laparotomie mediană subombilicală, fie printr'o laparotomie pararectală stg sau o incizie oblică în regiunea fosei iliace stângi.

S P A Ţ I U L R E T R O - P E R I T O N E A L.

Cavitatea abdominală conţine atât cavitatea peritoneală cu organele intraperitoneale cât şi spaţiul retroperitoneal cuprinzând organele retro-peritoneale.La nivelul diafragmului şi a peretelui antero-lateral al abdomenului peritoneul parietal este separat de acesta doar de o lamă foarte subţire de ţesut subperitoneal.La nivelul peretelui posterior în schimb, peritoneul se află la distanţă de acest perete.Astfel între peritoneul parietal posterior de o parte şi peretele posterior al abdomenului de altă parte se delimitează un spaţiu numit retro-peritoneal umplut cu un strat abundent de grăsime şi în care se află o serie de organe numite după situaţia lor retro-peritoneale.

Spaţiul retro-peritoneal nu este o regiune izolată.El comunică în jos, în bazin cu un spaţiu analog,cu spaţiul pelvi-subperitoneal şi cu loja subperitoneală a fosetor iliace.

Limite.Spaţiul retroperitoneal se întinde în sus până la nivelul unde peritoneul se reflectă pe ficat,stomac şi splină.Limita sa inferioară se află la nivelul promontoriului.Lateral dimensiunile spaţiului se reduc brusc la marginile laterale ale rinichilor.La acest nivel ţesutul celular limfatic subperitoneal se continuă cu stratul subţire de ţesut subperitoneal

al peretelui antero-lateral al abdomenului.

Conţinutul spaţiului este format pe lângă grăsime de organele aşa numite retroperitoneale.Aici trebue să facem o diferenţiere intre organele primitiv şi cele secundar retroperitoneale.Adevăratele organe retroperitoneale sunt cele primtive,care au ocupat această situaţie tot timpul desvoltării şi ca o caracteristică topografică sunt in raport direct cu peretele abdominal posterior pe care rapauzează.

Organele secundar retroperitoneale au ocupat la inceputul desvoltării intrauterine o situaţie intraperitonealã şi numai in mod secundar una din feţele lor a devenit extraperitonealã in urma unor procese decalcescenţă.Aceste organe cu toate că se pot aborda ca şi cele primitiv retroperitonealepe cale posterioară fără lezarea peritoneului/colon ascendent,descendent,duodeno-pancreas/ sunt separate de spaţiul situat inapoia seroasei prin fasciile de coalescenţă a-le lui Toldt,Treitz./ Intreaga lor patologie este peritonéală.Din aceste considerente le-am descris ca organe intraperitoneale.

Vom descrie in acest capitol organele retro-peritoneale primitve sau adevărate: rinichiul,ureterul,capsula suprarenală,vasele mari /aorta,cava inferioară/limfaticele retroperitoneale şi simpaticul abdominal;/fig.56/

Tesutul celular lax infiltrat de grăsime,care inconjoară aceste organe nu este altceva decât stratul de ţesut celular subperitoneal,fascia propria care aluat o desvoltare considerabilă in această regiune.

Caracterele şi simptomatologia afecţiunilor organelor conţinute in spaţiul retro-peritoneal diferă complect de cea a organelor intraperitoneale.Pe de altă parte din cauza grosimii şi rezistenţei peretelui posterior al abdomenului explorarea lor este foarte dificilă.Căile de acces posterioare sunt deasemenea dificile atât din cauza grosimii peretelui cât

Fig. Nr. 50.

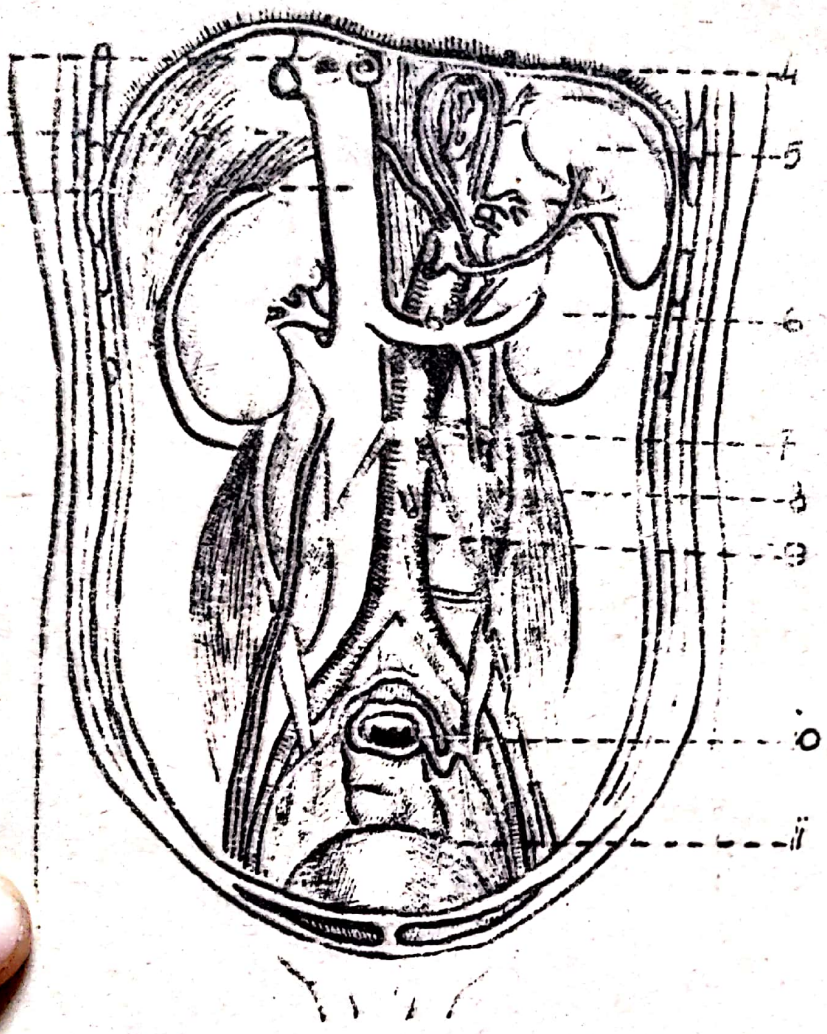

1. [illegible] 2. diafragm. 3. [illegible] cave inf. 4. diafragm. 5. splină 6 [illegible] 7 [illegible] 8 psoas. 9. [illegible] 10. [illegible] 11 vezica urinară

din cauza spaţiului redus ce separă coastele de creasta iliacă şi care îngreunează foarte mult accesul asupra organelor retroperitoneale.

Explorarea lor clinică anterioară este aproape imposibilă din cauza masei organelor intraperitoneale, iar abordarea lor pe cale transperitoneală este aproape intotdeauna evitată din cauza pericolelor de infecţie.

TOPOGRAFIA RINICHILOR.

Rinichiul ocupă porţiunea cea mai ridicată a spaţiului retroperitoneal de o parte şi de alta a coloanei vertebrale. Ei repauzează într'o excavaţie a peretelui posterior numită fosa lombo-diafragmatică. Extremitatea lor superioară se angajeaza la nivelul bazei toracelui inapoia grilajului costal.

Rinichilor li-se descriu, o faţa anterioară convexă, una posterioară mai pla-

nă ca precedenta o margine laterală convexă,una medială concavă,o extremitate superioară şi una inferioară.Forma lor a fost comparată cu un bob de fasole.

Situaţie.Rinichii se găsec de o parte şi de alta a coloanei vertebreale la nivelul ultimelor 2 vertebre dorsale şi a primelor 2-3 vertebre lombare.Rinichiul dret este aşezat ceva mai jos ca cel stâng ,diferenţa dintre ele fiind de aproximativ 2 cm.

Axul rinichilor este oblic in jos şi inafară.Distanţa intre polul superior şi linia mediană este de 4 cm.Această distanţă la polul inferior este de 6 cm.Angajându-se sub grilajul costal porţiunea superioară a rinichilor se găseşte deasupra coastei a 12-a iar cea inferioară sub această coastă.Poziţia rinichilor este însă destul de variabilă şi putem găsi rinichii aşezaţi mai jos decât limitele indicate fără să fie vorba de ceva patologic.

Pe de altă parte rinichiul îşi schimbă situaţia in raport cu poziţia corpului şi cu mişcările respiratorii.In staţiune verticală ei coboară,in inspiraţie deasemenea.Deci rinichiul la omul viu este mobil.Limitele marginei normale ale acestei mobilităţi sunt 2-3 cm.

Loja renală.

Rinichiul şi capsula suprarenală se găsesc intr'un spaţiu delimitat de fascia renală care le formează o loje şi totodată contribue şi la menţinerea lor in poziţie.

Fascia renală este o dependinţă a stratului celular care dubleaza peritoneul parietal.La nivelul marginei externe a rinichiului fascia prezintă o grosime accentuata şi se dedubleaza.Una din foiţe trece inaintea rinichiului şi se numeşte fascia prerenală iar cealaltă trece inapoia rinichiului şi poartă,numele de fascia retrorenală sau a lui Zuckerkandl.Cele două foiţe se unesc la nivelul marginii interne a rinichiului exceptat zona pe unde trec vase-

le renale.La nivelul lor fascia se pierde pe tecile vasculare.In partea superioară cele două lame se unesc deasupra polului superior al rinichilor şi deasupra capsulelor suprarenale.In partea inferioară ele se alipesc numai şi se continuă in jos dealungul emisferelor spre fosele iliace devenind din ce in ce mai subţiri şi fiind unite prin câteva tructuri fibroase După această descripţie loja renală închisă in jos.Sunt insă autori care pretind că fasciile pre- şi retrorenală se unsec pretutindeni şi formează un invelis comun in jurul rinichilor şi a capsulelor suprarenale delimitând o loja complect inchisă din toate părţile./fig.51/

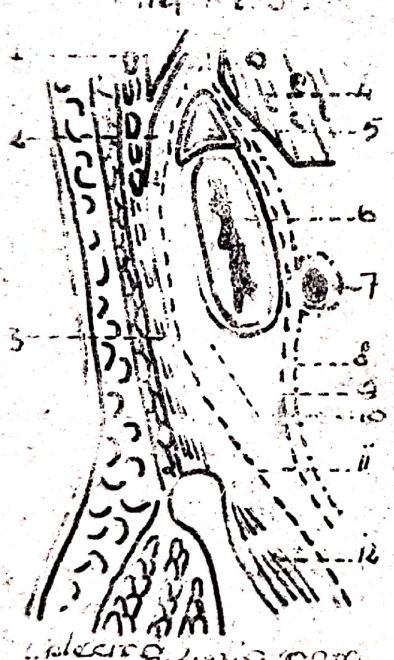

Trebue să accentuăm câteva detalii importante.Astfel foita prerenală este dublată la nivelul feţei posterioare a colonului ascendent şi descendent de fascia lui Toldt iar in rest aderă de peritoneul parietal posterior.Fascia retrorenală este groasă şi rezistentă, se deslipeşte uşor de peretele lombar şi deobiceiu este nevoie de a o secţiona cu bisturiul pentru a putea intra in loja renală.Această fascie vine in raport posterior ca şi rinichiul cu fosa lombo-diafragmatică. Ea aderă intim de diafragm iar sub limita inferioară a

acestuia este separat de muşchiul pătratul lombelor printr'un strat de ţesut grăsos numit grăsimea pararenală a lui Gerota. Grăsimea pararenală este mai abundentă spre marginea externă a rinichiului.

Loja renală conţine rinichiul şi capsula suprarenală. Între rinichi şi peretele lojei se găseşte un strat de ţesut celulo-grăsos moale, fluid care se numeşte capsula adipoasă a rinichiului sau grăsimea perirenală.

Grăsimea perirenală este redusă la copil şi îşi atinge maximum de desvoltare la adult. Ea este mai abundentă la nivelul feţei posterioare, a marginii laterale şi a polului inferior. Masa grăsoasă perirenală este traversată de arcuri vasculare extrarenale şi de o serie de tracturi conjunctive extrem de numeroase care unesc rinichiul de fascia renală.

Între capsula suprarenală şi rinichi s'a descris un sept despărţitor. In orice caz capsula este intim legată de pereţii lojei printr'o serie de fascicole fibroase şi aceste fascicole o fixează solid în poziţia sa. Atunci când rinichiul se deplasează fie patologic fie în cursul unei manopere chirurgicale, capsula nu-l urmează ci rămâne pe loc.

Mijloace de fixare. Rinichiul este menţinut în poziţie de o serie de elemente de fixare. Totuşi deplasările patologice ale rinichilor /ptoze renale/ sunt destul de frecvente şi se fac în direcţie inferioară. Mijloacele de fixare sunt reprezentate de faţa renală, vasele, presa abdominală, fascia lui Toldt, peritoneul.

Am văzut că rinichiul aderă de fascie iar fascia renală de diafragm. Astfel se realizează un gen de suspendare a rinichiului.

Lama de coalescenţă a lui Toldt dublează fascia în dreptul polului inferior al rinichiului şi prin tensiunea sa contribue la fixarea organului.

Presa abdominală, tonusul muscula-

turii şi tensiunea organelor intraperitoneale aplică rinichiul de fosa lombo-diafragmatică şi comtribue mult la fixarea lor.

Raporturi.Din punct de vedere al raporturilor rinichiul are o faţă anterioară cu raporturi peritoneale şi o faţă posterioară cu raporturi extraperitoneale.Partea superioară a rinichiului are raporturi toracice pe când porţiunea inferioară este abdomino-lombară.

Deci rinichiul conţinut in spaţiul retro-peritoneal este din punct de vedere practic un organ toraco-abdominal.

Faţa posterioară,a rinichilor este in raport cu fosele lombo-diafragmatice in care repauzează de o parte şi de alta a coloanei vertebrale.Porţiunea superioara, toracică,vine in raport cu diafragmul şi cu arcada patratului lombelor.Prin intermediul diafragmului,care este o lama muşchiulară subţire la acest nivel rinichiul vine in raport cu fundul de sac costo-diafragmatic al pleurei iar prin intermediul acestui fund de sac cu peretele costal,coasta 11-a 12-a şi ultimul spaţiu intercostal. Diafragmul prezinta un hiat la acest nivel prin care ţesutul subpleural vine in raport cu ţesutul celular din spaţiul retro-peritoneal.Plămânul nu coboară până la inălţimea polului superior aşa incât rinichiul nu vine in raport cu acest organ.

Fundul de sac pleural are raporturi variabile cu coasta 12-a.O coastă lungă este incrucişată oblic de marginea inferioară a fundului de sac rămânând astfel o porţiune spre extremitatea sa liberă care nu este in raport cu pleura.In schimb o coastă scurtă este in raport in intregime cu fundul de sac pleural./fig.53-52/ Aceste detalii sunt foarte importante in cursul intervenţiilor asupra rinichilor când de multe ori se rezecă coasta 12-a.In timpul acestei rezecţii trebue să evităm lezarea pleurei.

Raporturile porţiunii superioare a feţei superioare ne explică evoluţia



Fig. 52

Fig. 53

"toracică" a unor afecţiuni renale precum şi repercursiunile posibile ale inflamaţiilor pleurale asupra planurilor retro-renale.

Porţiunea lombară, inferioară a rinichilor vine in raport cu pătratul lombelor şi cu următoarele elemente vasculo-nervoase: ultimul nerv intercostal, marele şi micul nerv abdomino-genital, ultimele vase intercostale şi primele lombare.

Elementele vasculo-nervoase se găsesc in ţesutul celular pararenal. Aceste raporturi nervoase ne explică iradierea durerilor in caz de afecţiuni renale şi pararenale. In cursul intervenţiilor trebue să avem in vedere ultima arteră intercostală deobiceiu voluminoasă. Inapoia psoasului şi a pătratului lombelor, peretele fosei lombo-diafragmatice este dublat până la suprafaţă /tegumente/ de planurile regiunii lombare. Rinichiul, cu toate că este realtiv mai superficial in partea posterioară, totuşi nu se poate explora prin palpa-

re din această direcţie din cauza masei insemnate a musculaturii /psoas,pătratul lombelor,aponevroza transversului,masa sacro-lombară/.Această masă musculară voluminoasă se reduce insă aproape de marginea laterală a rinichiului.Rinichiul depăşeşte lateral pătratul lombelor şi repauzând pe transvers vine in raport cu o zonă slabă a peretelui abdominal cu patrulaterul lui Grynfeltt.Acest patrulater este delimitat de dinţatul mic postero-inferior, coasta a 12-a,muşchii spinali şi oblicul mic.Aria spaţiului este formată de transvers iar peste patrulater trece dorsalul mare.Mai jos găsim un alt punct slab al peretelui abdominal,triunghiul lui J.L. Petit delimitat de dorsalul mare,oblicul mare şi creasta iliaca,aria fiind formata de oblicul mic şi transvers.La nivelul acestor zone se traverseaza peretele abdominal in descoperirea chirurgicală a rinichilor.

Raporturile feţei anterioare sunt caracterizate prin prezenţa peritoneului. Această faţă este convexa,proemina şi se poate palpa dinspre cavitatea peritoneală. Raporturile anterioare diferă dela dreapta la stânga.Faţa anterioara a rinichiului drept vine in raport la nivelul polului inferior cu unghiul hepatic al colonului iar deasupra cu ficatul.Raporturile cu ficatul se fac prin intermediul peritoneului care reflectându-se depe rinichi pe ficat formează un mic fund de sac.Totuşi partea cea mai superioară a feţei anterioare vine in raport cu ficatul fără interpunere de peritoneu.

A doua porţiune a duodenului acoperă o zonă ingustă a feţei anterioare,paralel cu marginea interna a rinichiului.

Faţa anterioară a rinichiului stâng vine in raport cu extremitatea stângă a colonului transvers aproximativ submijlocul acestei feţe sau la unirea celor 3/4 superioare cu 1/4 inferioară.

Sub colonul transvers rinichiul vine în contact cu primele anse ale intestinului subţire. Deasupra colonului rinichiul stâng este în raport cu corpul şi coada pancreasului, cu stomacul şi cu splina. Această zonă supramezocolică se găseşte înapoia bursei omentale.

Unghiul duodeno-jejunal este separat de rinichi, la adult, de arcul vascular al lui Treitz.

Trebue să remracăm însă, că peritoneul nu se ataleazâ neîntrerupt înaintea rinichilor. La nivelul feţei anterioare a rinichiului drept, găsim o zonă extraperitoneală, care corespunde rădăcinii mezocolonului transvers, iar în partea superioară o altă mică zonă, inconstantă după unii autori, care vine în raport cu ficatul. La nivelul rinichiului stg. găsim deasemenea o zonă e traperitoneală, care corespunde rădăcinii mezocolonului transvers, iar deasupra rinichiului vine în raport cu pancreasul /retroperitoneal/ şi cu zona extraperitoneală a tuberozităţii mari a stomacului.

Marginea laterală a rinichiului drept vine în raport cu ficatul iar cea a rinichiului stâng cu colonul descendent şi cu splina.

Marginea medială vine în raport cu capsula suprarenală cu elementele pedicolului renal şi cu ureterul. La dreapta vâna cavă inferioară este aproape în contact cu marginea internă a rinichiului iar la stânga aorta se află mai la distanţă de ea. Tot la stânga, marginea medială vine în raport, la distanţă, cu arcul vascular al lui Treitz şi cu unghiul duodeno-jejunal.

Extremitatea superioară a rinichiului este în raport cu capsulele suprarenale şi la stânga şi cu splina. În dreapta polul superior corespunde discului intervertebral dintre D. 11 şi 12-a iar în stânga vertebrei 11-a dorsale.

Extremitatea inferioară se află la o distanţă de aproximativ 4 cm de creasta iliacă la dreapta şi la 5 cm la stânga.

Vase şi nervi.Pedicolul şi sinul renal.

Sinul renal,care are o profunzime de 3 cm este o cavitate mărginită de parenchimul renal şi cu deschizătura la nivelul hilului.Prin hil pătrund in cavitatea sinului elementele pedicolului renal.

Pedicolul este format din bazinet, artera şi vena renală,limfaticele şi nervii renali.

Vasele au o dispoziţie variabilă. De cele mai multe ori vena se găseşte pe un plan anterior,artera pe un plan mijlociu iar inapoia lor pe ultimul se află bazinetul.

Bazinetul,este o pungă,având forma unei pâlnii,in care se deschid calicele şi care se continuă in jos cu ureterul. O porţiune din bazinet se găseşte in interiorul sinului iar o parte inafara lui.

Artera renală,este o ramură voluminoasă a aortei abdominale,mai lungă de partea dreaptă,care dă o ramură retro-pielică mai subţire şi una prepielică mai groasă.In interiorul sinului arterele se divid intr'un număr mare de ramuri,care pătrund in parenchimul renal.Artera retropielică trebue avută in vedere in operaţiile de pe faţa posterioară a bazinetului /pielotomii/.Arterele rinichiului sunt terminale, astuparea unei ramuri dă o necroză a teritoriului irigat de ea /infarct/.Rinichiul are două teritorii de vascularizaţie arterială,unul mai intins /2/3 / depinzând de artera prepielică şi altul mai redus / 1/3 / depinzând de cea retropielică.Cum vasele renale nu se anastomozează ,planul de separaţie dintre cele două zone ,corespunzând marginii convexe,este salb irigat şi dă o hemoragie redusă la secţiune.

Venele au aproximativ aceeaşi dispoziţie ca şi la ramurile arteriale.Trunchiul venei renale ocupă deobiceiu primul plan al pedicolului şi după un traect mai lung la stânga decât la dreapta se varsă

in vana cavă inferioară.

Limfaticele se varsă în ganglionii abdomino-aortici.

Nervii provin din plexul solar, micul splanchnic şi lanţul simpatic lombar. Fibrele vegetative ajung la rinichi formând plexuri perivasculare.

Explorare şi căi de acces. Rinichiul este un organ profund ascuns sub baza toracelui şi care se exploreaza foarte greu din această cauză. Rinichiul nu se poate palpa în stare normală. În caz de modificări patologice /ptoză renală, tumori, etc/ organul trece de limitele sale normale şi deplasându-se în jos sau desvoltându-se în această direcţie devine palpabil. Totuşi chiar şi în aceste cazuri explorarea este dificilă, având în vedere că peretele posterior al abdomenului are o grosime remarcabilă, iar înaintea rinichiului se dispun o serie de organe intraabdominale şi că chiar şi în aceste împrejurări, extremitatea superioară a rinichiului rămâne ascunsă de baza toracelui. Palparea se face după diferite procedee bimanuale, o singură mână, în poziţii diferite -principiul fiind ca o mână sau o parte din degete să fie plasate pe regiunea lombară, iar cealaltă mână sau celelalte degete pe peretele abdominal anterior.

Prin apropierea peretelui abdominal de cel lombar se poate simţi rinichiul.

Explorarea funcţiunii renale se poate face prin recoltarea urinei secretate de fiecare rinichi în parte /sondaj ureteral/.

Rinichiul se exploreaza şi cu ajutorul procedeelor radiologice. Executând o radiografie a regiunii lombare se observă destul de bine umbra ovalară a rinichilor precum şi mărimea şi poziţia lor faţă de coloana vertebrală. De obiceiu însă examinarea radiologică a rinichilor se face cu ajutorul substanţelor radio-opace. Acestea se pot introduce în căile urinare injectându-le prin uretere /urografie ascendentă/.

Se intrebuinţează şi o altă metodă numită urografie descendentă. Ea constă în injectarea intravenoasă a unei substanţe de contrast care se elimină prin urină făcând explorabil la röentgen arborele urinar.

Explorarea chirurgicală a rinichilor este metoda care ne dă cele mai multe preciziuni.

Căile de acces asupra rinichiului sunt multiple. Se poate aborda organul trans peritoneal, paraperitoneal, /prin incizie abdominală şi deslipirea peritoneului/ dar calea cea mai intrebuinţată de acces este cea lombară.

TOPOGRAFIA CAPSULELOR SUPRARENALE.

Capsulele suprarenale sunt glande cu secreţie internă din grupa organelor glandulare parasimpatico-paraganglioni. Ele sunt aşezate în lojile renale respective şi separate de rinichi printr'o despărţitoare subţire de natură conjunctivă. Capsulele sunt solid fixate de pereţii lojei printr'o serie de tracturi conjunctivo-fibroase. S'au descris şi ligamente de fixare ca ligamentul suprareno-cav, hepatic şi diafragmatic.

Situaţie. Capsulele sunt situate deasupra rinichiului şi dealungul porţiunii superioare a marginiilor interne. S'a descris un patrulater al suprarenalei delimitat lateral de marginea internă a rinichilor, în jos de pedicolul renal, în sus de ficat, iar medial de coloana vertebrală şi de vasele mari.

Faţă de rinichi capsulele pot ocupa o poziţie joasă în raport cu pedicolul şi o poziţie înaltă când ele sunt situate mai aproape de polul superior.

Raportat la coloana vertebrală, capsulele suprarenale sunt situate la nivelul ultimei vertebre dorsale şi primei lombare în poziţie joasă şi la înălţimea

vertebrei lo-ll-a dorsale atunci când ocupă o poziţie inaltă.

Capsulelor suprarenale li-se descriu: o faţă anterioară, una posterioară, o margine externă, una internă, o extremitate superioară şi una inferioară;

Raporturi. Faţa anterioară are raporturi diferite la dreapta şi la stânga. Această faţă priveşte inainte şi inafară şi este faţa peritoneală. Raporturile cu peritoneul sunt insă diferite dela dreapta la stânga. In dreapta capsula este in raport cu vena cavă inferioară care o acoperă pe o intindere destul de mare, cu duodenul şi ficatul. Intre acestea două din urmă, faţă anterioară vine în raport pe o zonă redusă cu peritoneul.

La stânga faţa anterioară este acoperită de coada pancreasului şi vasele splenice şi vine in raport pe o intindere variabilă dar mai mare ca in dreapta cu peritoneul bursei omentale iar prin intermediul bursei omentale cu stomacul. Raporturile la distanţă sunt cele cu ficatul şi cu splina. Trebue să accentuăm că de multe ori pancreasul nu se ridică până la nivelul capsulelor şi in aceste cazuri ele sunt acoperite numai cu peritoneul. Faţa posterioară a capsulelor suprarenale priveşte inapoi şi in ăuntru. Ea repauzează pe diafragm şi pe coloana vertebrală. Prin diafragm capsula suprarenală este acoperită de fundul de sac costo-diafrgamatic al pleurei. De multe ori faţa posterioară in zona medială acoperă nervii splanchnici şi ganglionii semilunari ai plexului solar.

Marginea externă, groasă, vine in raport cu porţiunea suprahilară a marginei interne a rinichilor sau in poziţie inaltă cu polul superior al acestui organ. Se mai numeşte şi faţa bazală.

Marginea internă, este in raport cu vasele mari prevertebrale. Dar pe cand in stânga aorta se află deobicei u mai la distanţă de capsulă, in dreapta cava infe-

rioară acoperă marginea internă şi trece pe marginea internă a capsulei. La stânga marginea internă este încrucişată de pancreas şi este in raport cu peritoneul.

Caracteristica acestei margini este că ea primeşte o serie de elemente vasculo-nervoase fiind in conexiuni strânse cu plexul solar şi mai ales cu ganaglionii semilunari. Pe de altă parte legăturile dintre caspulă şi fascia renală sunt mai intime la acest nivel, aşa incât in cursul extirpării organului se intâmpină o serie de dificultăţi la acest nivel.

Extremitatea superioară, este alungită şi se află deasupra polului superior al rinichiului.

Extremitatea inferioară, este in raport cu pedicolul renal.

Vase şi nervi. Arterele capsulare superioare provin din diafragmaticele inferioare, capsularele mijlocii din aortă, iar cele inferioare din arterea renală.

Venele nu sunt satelitele arterelor.

Vâna centrală apare la suprafaţa organului la nivelul şanţului situat pe faţa anterioară şi se varsă in cavă la dreapta şi in vâna renală la stânga. Pe lângă vena centrală există şi o serie de alte vene mai mici care se termină in venele diafragmatice inferioare, renala /in stânga/ şi cava inferioară /in dreapta/.

Nervii provin din plexul solar.

Căi de acces. Caspulele suprarenale se abordează pe cale lombară, extraperitoneală.

TOPOGRAFIA URETERULUI ABDOMINAL.

Ureterul este un lung conduct, o porţiune a aparatului excretor al urinei care leagă bazinetul de vezică. Din punct de vedere descriptiv i-se descrie o porţiune lombară, una iliacă, şi una vezicală. Din punct de vedere topografic ureterul are o porţiune abdominală, conţinută in spa-

ţiul retroperitoneal şi o porţiune pelviană situată în spaţiul pelvisubperitoneal. Porţiunea abdominală se întinde de la colet ul bazinetului până la nivelul stramtorii superioare a bazinetului.

Situaţie. Ureterul abdominal ocupă o regiune numită ureterală, care este delimitată în felul următor: în sus- de planul transversal trecând prin discul dintre D_{12} şi lombara I-a, în jos de planul transversal care trece prin spinele iliace antero-superioare, medial de planul sagital tangent la flancul coloanei lombare, iar lateral de planul deasemenea sagital care trece prin vârful apofizelor transverse al apofizelor lombare.

Raporturi. anterior ureterul abdominal este în raport cu peritoneul parietal posterior de care aderă. Peritoneul este dublat de fascia de coalescenţă a lui Toldt.

Ureterul drept este acoperit de duoden, prin intermediul fasciei lui Treitz şi încrucişat mai jos de vasele genitale şi colice drepte şi de porţiunea terminală a rădăcinii mezenterului.

Ureterul stâng este încrcişat deasemenea de vasele colice stângi şi de vasele genitale. Vena genitală stângă se varsă în vena renală şi merge pe o porţiune destul de lungă, paralel cu ureterul care se poate confunda cu ea. Mai jos ureterul stâng este încrucişat de rădăcina mezocolonului ileo-sigmoidian.

Posterior, ureterul corespunde apofizelor transverse ale vertebrelor lombare, fiind situat medial de vârful lor. Ureterul vine în contact direct posterior cu un strat subţire de ţesut celular şi prin intermediul lui cu fascia iliacă şi muşchiul pasoas. În grosimea fasciei descinde nervul genito-crural, care încrucişează organul. La nivelul strâmtorii superioare ureterul se află înaintea vaselor iliace. Raporturile clasice sunt următoarele: urete-

rul stâng trece deasupra bifurcaţiei arterei iliace primitive,deci vine în raport cu **aceasta** din urmă,iar la dreapta ureterul trece sub bifurcaţie încrucişând deci artera iliacă externă.Aceste încrucişări corespund în profunzime articulaţiei sacroiliace.

Medial ureterele vin în raport cu marginea medială a rinichilor şi mai jos cu colonul ascendent şi descendent.În concluzie faţa anterioară a ureterelor are numeroase raporturi vasculare pe când faţa lui posterioară nu are raporturi cu vase.

Explorare şi căi de acces.Prin palpare se pot evidenţia anumite puncte sensibile în imprejurări patologice,punct care corespund proecţiei ureterelor.Bazinetul se proectează pe peretele abdominal anterior la nivelul încrucişării orizontalei care trece prin ombilic cu marginea laterală a dreptului anterior./fig.54/

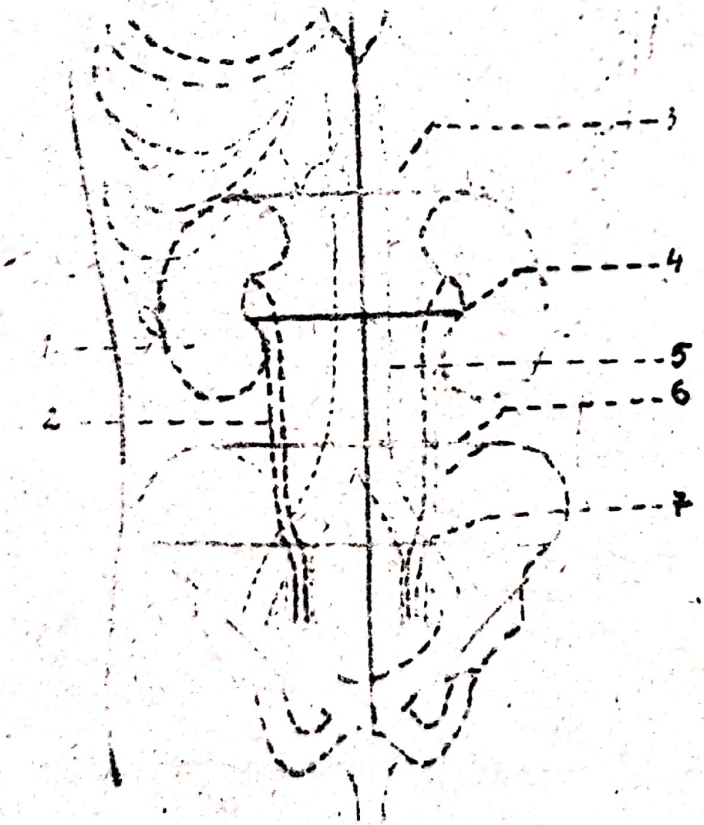

Fig. No.54.
1.rinichiu ,2 ureter, 3 plex solar, 4 punct bazinetal, 5 aorta 6 linia bicrată 7 punct ureteral inferior.

Punctul unde ureterul încrucişează vasele iliace şi trece prin strâmtoarea superioară a bazinului se proectează la încrucişarea orizontalei care uneşte spinele iliace ante-

ro-superioare cu verticala dusă prin spina pubelui.

Ureterul se poate explora radiologic, utilizând procedeele cunoscute de la rinichi. Ureterul se explorează deasemenea şi chirurgical.

Organul se poate aborda pe cale posterioară prin lombotomie, ca şi rinichiul, pe cale transperitoneală, /grea din cauza vaselor/ şi pe cale paraperitoneală, deslipind colonul ascendent sau descendent şi peritoneul parietal posterior.

VASELE MARI DIN SPATIUL RETRO-PERITONEAL.

Aorta abdominală, pătrunde in spaţiul retro-peritoneal printr'un orificiu special al diafragmului, coboară pe faţa anterioară a coloanei vertebrale lombare şi puţin la stânga liniei mediane şi se termină la nivelul vertebrei a 4 a lombare dând cele două iliace primitve şi artera sacrată mijlocie. Aorta dă următoarele ramuri: -parietale: arterele diafragmatice inferioare şi arterele lombare. Ramurile viscerale sunt : trunchiul celiac /artera hepatică, splenică, coronara stomahică/, capsularele mijlocii, renala, utero-ovariana sau spermatica şi artera mezenterică inferioară, şi superioară.

Artera iliacă primitivă se bifurcă la nivelul articulaţieie sacro-iliace în cele cele două iliace interne şi externe.

Vena cavă inferioară ia naştere din unirea celor două vene iliace primitive la nivelul discului dintre L 4- 5. Dela acest nivel ea urcă in sus, inainte şi pe flancul drept al coloanei vertebrale. Sub ficat se inflectează spre dreapta, trece prin şanţul situat pe faţa posteri-
[illegible] organ şi după [illegible]

sând un orificui situat in centrul frenic, ajunge in torace.

Raporturile acestor vase sunt următoarele:

Posterior cava repauzează pe ultimele patru vertebre lombare, şi pe psoas. Inapoia ei trec: arterele lombare, capsulare, renala şi diafragmatica inferioară din dreapta. Deasemenea acoperă stâlpul drept al diafragmului şi capsula suprarenală dreaptă.

Aorta este in raport inapoi cu coloana vertebrală, iar in partea superioară cu originea canalului toracic.

Raporturile anterioare ale vaselor mari sunt identice in parte. Inaintea lor se găseşte duodeno-pancreasul, ele sunt incrucişate de rădăcina mezenterului şi vin in raport prin intermediul peritoneului parietal posterior, cu ansele intestinului subţire. In partea superioară vasele mari se găsesc inapoia bursei omentale. Cava formează buza posterioară a hiatului lui Winslow şi mai sus este in raport cu ficatul. Cele 2 vase sunt in raport in partea inferioară, iar deasupra vertebrei lombare 1-a, sunt separate prin stâlpul drept al diafragmului şi prin lobul lui Spiegel.

Cava vine in raport cu capsula suprarenală la dreapta, apoi tot aici cu rinichiul, ureterul şi mai la distanţă cu colonul drept.

Aorta are raporturi analoage la stânga cu capsula suprarenală, rinichi şi colonul descendent.

LIMFATICELE SPATIULUI RETRO-PERITONEAL.

In jurul vaselor mari găsim un important grup ganglionar prevertebral, numit [illegible]nii aortico-abdominali.

Ei se impart in raport cu aorta in ganglionii pre-, retro- şi latero-aortici [illegible] şi stângi.

Grupul preaortic se subdivide in[illegible] renal şi unul mezenteric infe[illegible] latero-aortic drept e format

din ganglioni numeroşi, dispuşi in jurul venei cave inferioare.

In ganglionii aortico-abdominali se varsă colectoarele limfatice provenite dela ganglionii iliaci, dela testicul, ovar, trompă, corpul uterului, rinichi, caspulă suprarenală, o parte din ficat şi insfârşit limfaticele peretelui abdominal posterior.

Dela ganglionii latero-aortici pornesc 2 trunchiuri colectoare lombare, care prin unirea lor dau naştere la canalul toracic. Fuzionarea lor se face la un nivel variabil: D_{11}-L_2, deci fie intratoracic, fie abdominal. In caz că originea canalului toracic se găseşte intr'o poziţie joasă, in abdomen, porţiunea primă dilatată a acestui canal se numeşte cisterna lui Pequet. Canalul toracic colectează limfa porţiunii subdiafragmatice a corpului trece in torace prin orificiul aortic al diafragmului fiind situat inapoia aortei.

NERVII VEGETATIVI AI SPATIULUI RETROPERITONEAL.

De o parte şi de alta a coloanei vertebrale, in dreptul inserţiei psoasului trece lanţul simpatic lombar. El prezintă un număr variabil de ganglioni, in general 4 şi este acoperit de cavă in dreapta, fiind in raport cu aorta la stânga şi cu ganglionii latero-aortici stângi.

In intervalul dintre diafragm şi pedicolul renal, pe faţa anterioară a aortei se găseşte plexul solar. Acest plex este format de ganglionii semilunari, mezenterici superiori şi aortico-renali. /fig. 55/

La nivelul unghiului extern al ganglionilor semilunari se termină marele splanchnic. La unghiul intern al ganglionului semilunar drept se termină pneumogastricul drept, formând impreună cu acesta şi aplanchnicul mare, ansa lui Wriesberg. De multe ori din pneumogastricul drept pornesc ramuri şi pentru ganglionul semi-

lunar din stânga.

Ganglionii plexului solar sunt legaţi printr'o serie de fibre care formează un strat puternic înaintea aortei. Din plex pleacă ramuri care formează plexuri perivasculare în jurul colateralelor aortici şi care ajung astfel la organele intraabdominale.

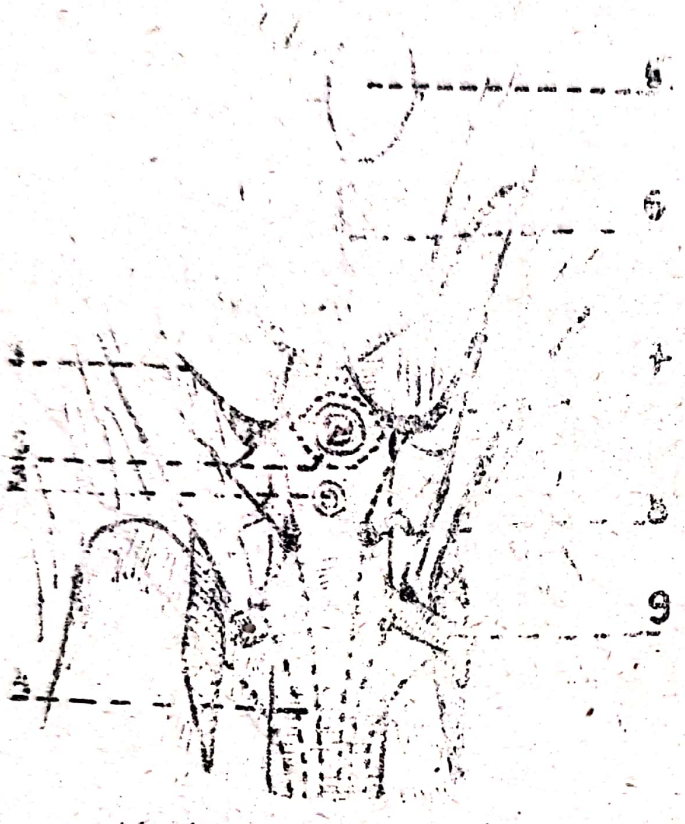

Fig. No. 55

1. Marele splanchnic. 2. Trunchiul celiac. 3. Artera mezenterică sup. 4. Plexul lombo-aortic. 5. Orificiul esofagian. Vagul drept. 7. Ganglionul semilunar. 8. Ganglionul aortico-renal. 9. Nervii renali.

În jurul aortei abdominale se află un plex nervos numit plexul aortico-abdominal. Fibrele acestui plex provin din cel mezenteric inferior şi din lanţul simpatic lombar; La nivelul vertebrei a 5-a lombare, aceste fibre sunt unite printr'o formaţie lăţită, numită nervul presacrat. Nervul presacrat se găseşte înapoia peritoneului, într'un strat de ţesut celular. El trece de promontoriu, coboară în bazin şi se bifurcă, dând cei 2 nervi hipogastrici. /fig. 56/

□ □ □

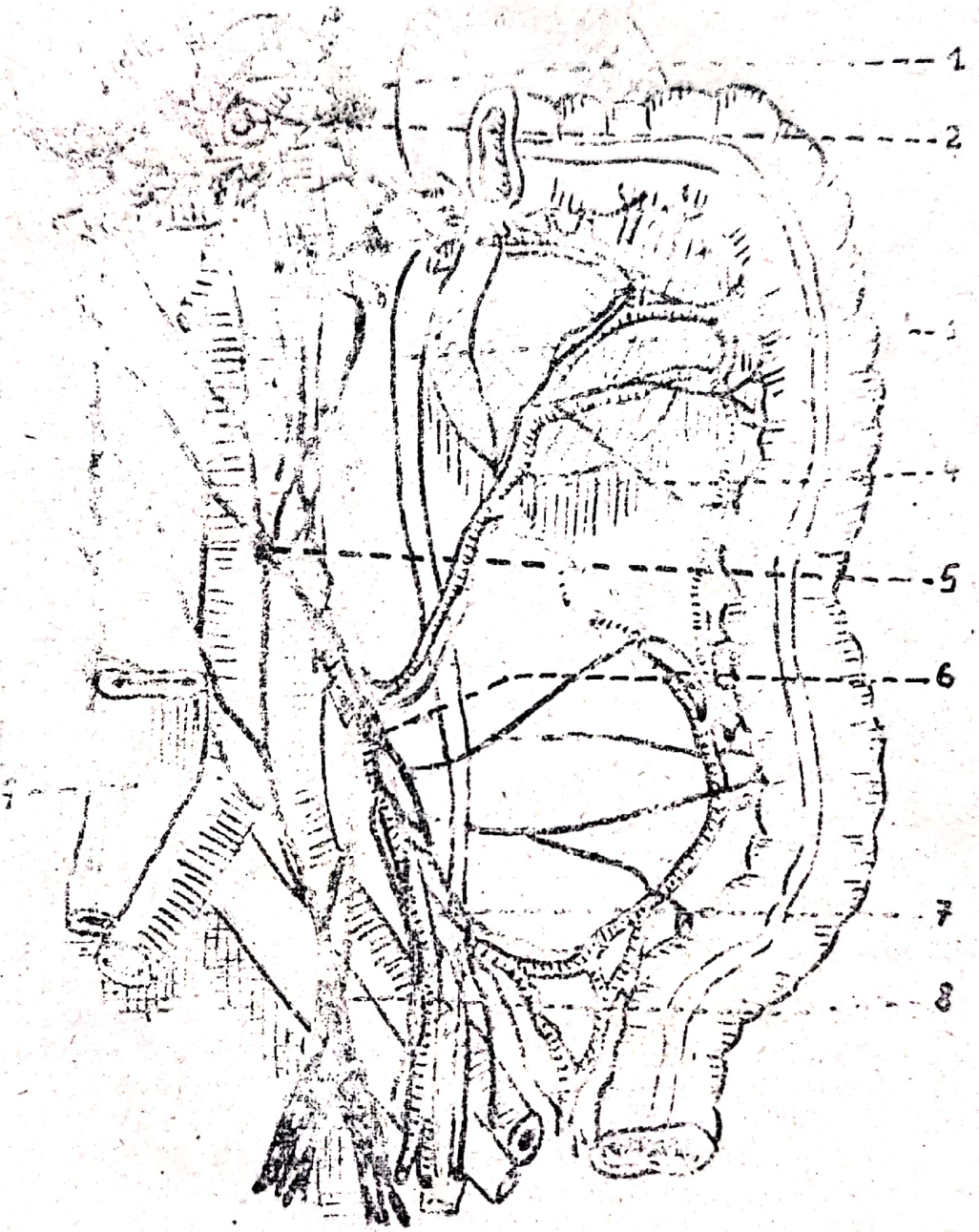

Fig. No. 56.

1. gangl. semilunar, 2 trunchiul celiac 3. ureter, 4 art. coliecă super, 5. plex. lombo-aortic, 6. art. mezenterica inferioară, 7 idem, 8. nervul pre-sacrat, 9. vena cavă infer.

Scanned with OKEN Scanner

B A Z I N U L.

Bazinul este o cavitate viscerală in care se găsesc: inainte o porţiune a aparatului urinar, inapoi o porţiune a tubului digestiv iar la mijloc organele genitale intrapelviene. Aparent bazinul constitue cea mai declivă parte a cavităţii abdominale. Limita superioară a bazinului este formată de un plan teoretic, cel al strâmtorii superioare, plan care reprezintă doar o separaţie artificială intre abdomen şi pelvis. /fig.57/.

Dar spre deosebire de abdomen, bazinul are pereţii in cea mai mare parte osoşi, rigizi şi inextensibili, formând un inel solid in jurul organelor intrapelviene. Patologia organelor intrapelviene pe de altă parte, are o serie de caracteristici, mai ales cea a organelor genitale, care justifică pe deplin separaţia dintre cele două cavităţi viscerale.

Bazinul e aşezat sub abdomen şi intre cele două şolduri, care reprezintă porţiunea iniţială a membrului inferior.

Pereţii cavităţii pelviene. Bazinul e delimitat de un schelet osos. Scheletul este in raport la exterior cu o serie de planuri moi, grupate in regiuni extrapelviene iar pe dinăuntru e căptuşit de o altă serie de planuri moi, care contribue la delimitarea cavităţii bazinului. Intr'adevăr bazinul topografic nu e identic cu ceeace se inţelege prin micul bazin in osteologie. Intre pereţii osoşi ai micului bazin se află atât cavitatea pelviană a anatomieie topografice cât şi totalitatea planurilor care formează perineul. Cu toate că aceste două regiuni au conexiuni strânse, le vom descrie separat, atât din considerente morfologice cât şi clinice, care totuşi justifică o separaţie intre ele.

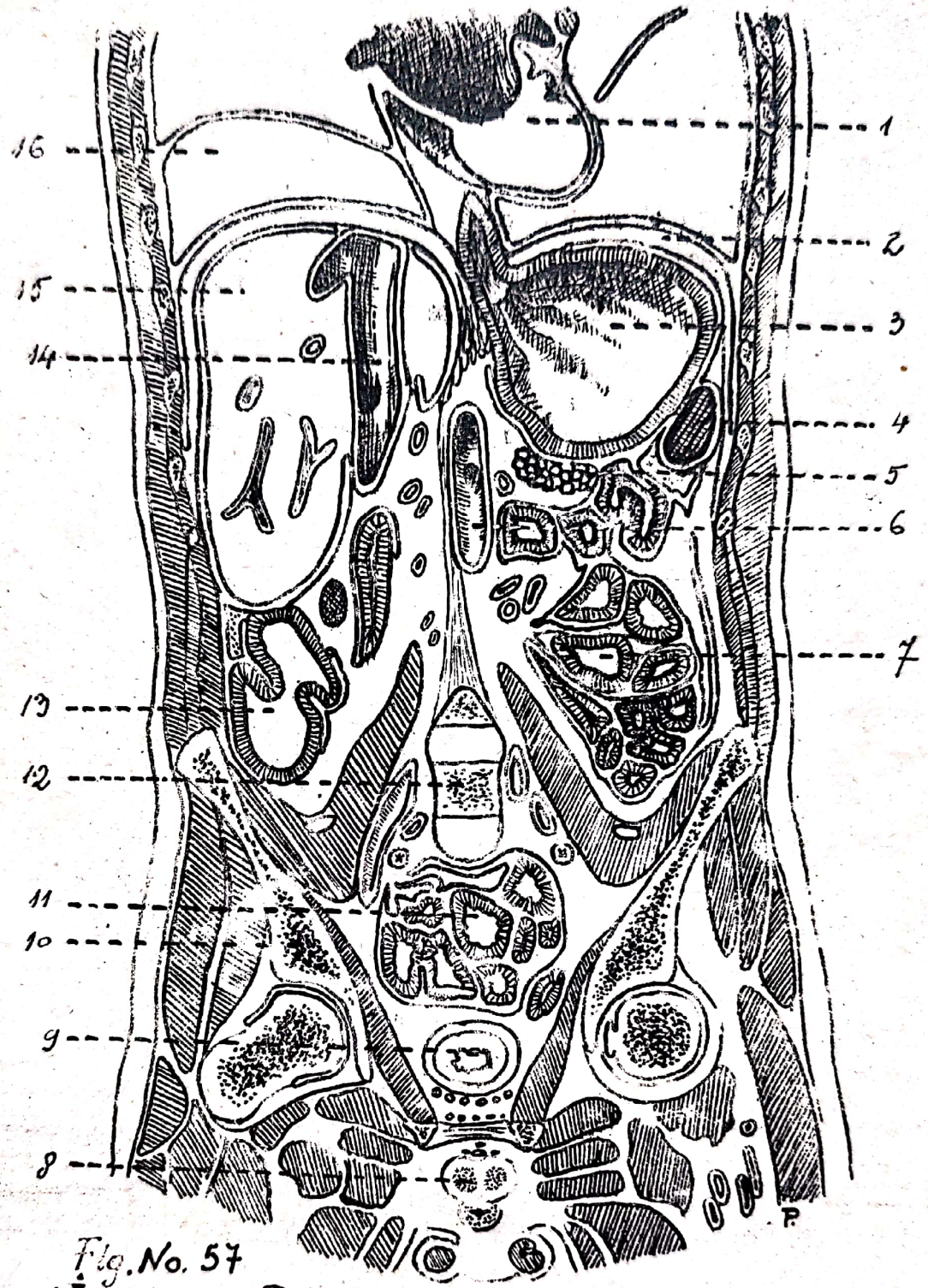

Fig. No. 57

1. Inima. 2. Diafragm. 3. Stomac. 4. Splină. 5. Pancreas. 6. Aortă. 7. Anse intestinale. 8. Corpi cavernoşi. 9. Vezica urinară. 10. Coxal. 11. Anse intestinale. 12. Coloana vertebrală. 13. Colonul ascendant. 14. Vena cavă inferioară. 15.

Planurile moi intrapelviene căptuşesc pereţii osoşi iar pe de altă parte formează planşeul pelvian, care separă bazinul de perineu.

Vom descrie succesiv bazinul osos, regiunile extrapelviene, planurile moi intrapleviene parietale, precum şi spaţiul subperitoneal, inainte de a trata topografia organelor intrapelviene.

B A Z I N U L O S O S.

Micul bazin sau excavaţia pelviană, e delimitat de sacru şi coccige in partea posterioară, iar antero-lateral de oasele coxale. Sacro-coccigele are o formă triunghiulară, cu concavitatea antero-inferioară, având o porţiune inferioară liberă şi una superioară situată intre cele două coxale, cu care se articulaeazâ. Porţiunea liberă se poate rezeca in cursul unor intervenţiuni chirurgicale. Cele două coxale delimitează antero-lateral micul bazin prin porţiunea lor situată sub linia nenumită. Ele prezintă deci suprafaţa care corespunde cavităţii cotiloide, regiunea găurii obturatoare şi suprafeţele osoase care intră, inainte, in constituţia simfizei pubiene.

Aceste oase formează o centură incomplectă in jurul organelor bazinului. Peretele posterior, format de sacro-coccige e mult mai intins ca cel anterior, reprezentat prin simfiza pubiană. Prezenţa scobiturii sciatice şi a găurii obturatoare, reprezintă discontinuităţi profunde a cadrului osos, organele intrapleviene fiind mai expuse traumatismelor exterioare la nivelul lor.

Diferitele oase sunt unite intre ele printr'o serie de articulaţii /sacro-iliacă, simfiza pubiană/ iar pe de altă parte sacrul şi coccigele e unite de coxal prin două ligamente puternice -marele şi micul ligament sacro-sciatic, cu un rol important in delimitarea strâmtorilor bazinului.

Scheletul osos al bazinului repre[illegible]

pelviene servind totdată la transmiterea greutăţii primite dela coloana vertebrală la cele două membre inferioare. Scheletul pelvian e de o mare rezistenţă, însă arhitectura lui nu e uniformă. Intr'adevăr el prezintă zone slabe, situate in regiunea articulaţiei sacro-iliace şi in regiunea pubo-obturatoare /simfiza pubiană şi partea anterioară a găurei obturatoare/. Intre aceste puncte slabe posterioare şi anterioare se află piesele de rezistenţă ale bazinului reprezentate prin zona mijlocie a sacrului şi a coxalelor. Fracturile oaselor interesează deobiceiu vertical una sau mai multe zone şi pe lângă tulburările pe care le provoacă in statica şi dinamica corpului, pot produce o serie de alteraţiuni viscerale /rupturi, etc/. Un traumatism puternic asupra extremităţii superioare a femurului poate provoca o fractură a fundului cavităţii cotiloide.

Cavitatea pelviană osoasă a fost comparată cu un cilindru, cu pereţii incompleţi. Acest cilindru prezintă o zonă mai îngustă care se numeşte strâmtoarea mijlocie a bazinului. La extremităţile cilindrului se găsesc strâmtoarea mijlocie a bazinului şi cea superioară. Dimensiunile acestor strâmtori sunt foarte importante in obstetrică.

Strâmtoarea superioară a bazinului, se delimitează de promontoriu /unghiul sacro-vertebral/, de marginea anterioară a aripilor sacrului, de linia nenumită, creasta pectineală şi marginea superioară a simfizei pubiene. Planul acestei strâmtori formează un unghiu de 60° cu orizontala. Diametrele strâmtorii superioare sunt următoarele:

-diametrul antero-posterior /sacro-pubian, conjugata anatomica/: 11 cm. /fig. 58/

-diametrul promonto-pubian minim /până la punctul posterior cel mai proeminent al simfizei /, conjugata vera, diametrul util: 10,5 cm.

/fig. 59/ -diametrul promonto-subpubian: 12 cm.

-diametrul transvers maxim: 13,5 cm. /mai aporpiat de promontoriu decât de pube/.

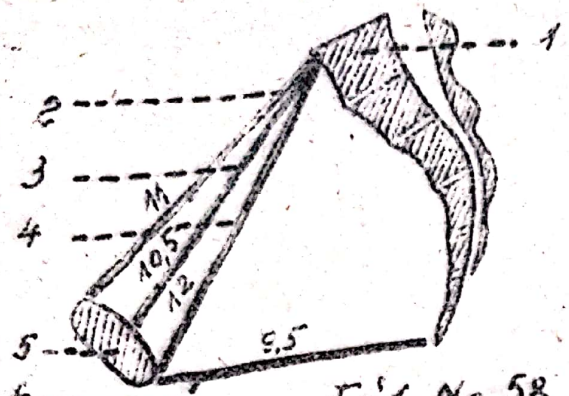

Fig. No. 58.

1. Sacru. 2. Diametrul promonto-supra pubian. 3. Diametrul promontopubian minim (Conjugata vera). 4. Diametrul promontosubpubian. 5. Simfiza pubiană. 6. Diametrul antero-posterior al strâmtoarei inferioare.

Fig. No. 59.

-diametrul transvers median /la egală distanţă intre promontoriu şi pube/: - 12 cm.

-diametrul oblic /dela articulaţia sacro-iliacă - la eminenţa ilio-pectinee opusă/: -12 cm.

Strâmtoarea mijlocie: se intinde dealungul următoarelor puncte: articulaţia dintre sacrata 4 şi 5-a, marginea superioară a micului ligament sacro-sciatic, spina sciatică şi linia care uneşte această spină cu 1/3 inferioară a simfizei pubiene. Diametre:

-diametrul antero-posterior: 11,8 cm
- " transvers, bisciatic; 10,8 cm,
- " oblic: 11 cm.

Stramtoarea inferioară a bazinului e deasemeni inclinată, dar mult mai puţin ca cea superioară, Unghiul pe care îl fac

planul acestei strâmtori /sau mai bine zis linia care unește vârful cocaigelui cu marginea inferioară a simfizei pubiene,/cu orizontala e de 10°.Strâmtoarea e delimitată in felul următor: marginea inferioară a simfizei pubiene,ramurile ischi-pubiene,tuberozitățile ischiatice,marele ligament sacro-scaitic și vârful coccigelui.Diametrele sunt următoarele:

-diametrul antero-posterior /cocci-subpubian/: 9 cm.Acest diametru se poate mări in cursul nașterii,prin mișcarea de mutație a sacrului până la 12 cm.

-diametrul transversal,biischiatic: 12,5 cm.

-diametrul oblic /mijlocul ramurilor ischio-pubiene-mijlocul marelui ligament sacro-sciatic/:11 cm.

Pelvimetria externă;Măsurarea unor diametre raportate la proeminențele exterioare ale bazinului ne pot da date referitoare la dimensiunile normale sau anormale ale bazinului.Astfel de diamtere sunt:

-d.extern antero-posterior /apofiza spinoasă a lombarei 5-a - simfiza pubiană/ : 2o cm.

-d.bispinos /spinele iliace antero-superioare/: 23 cm.

-d.bicret /punctele cele mai indepărtate ale crestelor iliace/: 27 cm.

-d.bitrochanterian /femur/: 23 cm.

Relativ la simetria sau asimetria bazinului ne poate furniza date determinarea rombului lui Michaelis.Acest romb îl obținem unind prin linii drepte următoarele patru puncte: spinele iliace postero-superioare,apofiza spinoasă a lombarei 5-a și extremitatea superioară a plicei interfesiere.Inălțimea rombului e in mod normal de 11 cm iar diametrul transvers de 1o cm. Asimetria dintre cele două jumătăți,dreaptă și stângă denotă o asimetrie a bazinului iar diminuarea inălțimii jumătății superioare față de cea inferioară corespunde unei proecții inainte a sacrului cu diminuarea consecutivă a diametrului antero-posterior al strâmtorii superioare.

REGIUNILE PARIETALE EXTRAPELVIENE.

Bazinul e mascat lateral de originea celor două membre inferioare, de cele două şolduri. In schimb inainte şi inapoi basinul e superficial şi delimitat de două regiuni aşezate inafara centurei osoase. Aceste două regiuni se numesc: regiunea pubiană şi regiunea sacro-coccigiană.

REGIUNEA PUBIANA.

Această regiune e formată din totalitatea planurilor moi situate inaintea simfizei pubiene şi de această simfiză.

Limitele sunt: in sus şi in jos marginile respective ale simfizei, iar lateral verticalele duse din spinele pubelui, verticale care corespund la bărbat aproximativ traectului cordonului spermatic. In profunzime regiunea se intinde până la spaţiul prevezical. Regiunea prezintă o proeminenţă accentuată -penisul sau muntele venerei.

Planuri: -pielea,
-ţesut celular subcutanat,
-stratul musculo-tendinos,
-planul osteo-articular,

Pielea, e groasă şi rezistentă prevăzută cu numeroase glande sudoripare şi cu păr.

Ţesutul celular subcutanat este abundent, conţine ligamentul suspensor al clitorisului şi o serie de elemente vasculo-nervoase superficiale. /din artera ruşinoasă externă superioară, vene anastomozate care se varsă in safenă interna şi nervi din abdomino-genitali./

Planul musculo-tendinos e format din inserţia pubiană a aponevrozelor fuzionate ale muşchilor largi ai abdomenului, a piramidalului şi dreptului anterior, a adductorului mijlociu şi a dreptului intern, de-la coapsă. Toate aceste fascicole tendinoase de inserţie se contopesc intr'o lamă fibroa-

să rezistentă care aderă de şi chiar se confundă cu periostul şi ligamentele simfizei.

Planul osteo-articular e format din simfiza pubiană şi oasele care iau parte la această articulaţie.

REGIUNEA SACRO-COCCIGIANA.

Această regiune care formează peretele posterior al bazinului, reprezintă totdată porţiunea terminală a regiunii rahidiene.

Limitele ei sunt limitele scheletului sacro-coccigian iar in profunzime se intinde până la spaţiul retro-rectal. Pe linia mediană se pot palpa, in această regiune, creasta sacrată mijlocie, zona depresibilă care corespunde hiatului sacrat şi vârful coccigelui. Porţiunea superioară a regiunii e liberă pe când cea inferioară e mascată de plica interfesieră.

Planuri: piele,
ţesut celular subcutanat,
planul musculo-aponevrotic,
planul osteo-articular.

Pielea e rezistentă şi groasă,
Tesutul celular subcutanat e redus.
Planul musculo-aponevrotic e reprezentat de aponevroza lombo-sacrată care se inseră pe creasta iliacă şi pe creasta sacrată, acoperind planul următor, muscular, reprezentat prin masa comună.

Planul scheletic, e alcătuit din sacru şi coccige. Cele două oase se articulează intre ele iar sacrul e unit de coxal prin articulaţiile sacro-iliace. Pe schelet se prind, afară de inserţiile musculare, o serie de ligamente din care amintim, ca fiind foarte importante marele şi micul ligament sacro-sciatic.

Porţiunea inferioară a canalului rahidian, traversând sacrul ia numele de canalul sacrat. Fundul de sac dural se termină la nivelul vertebrei sacrate a 2-a

,iar sub acest nivel canalul sacrat conţine ligamentul coccigian şi extremitatea inferioară a cozii de cal,aceste elemente fiind inconjurate de grăsimea şi plexul venos al spaţiului epidural.Dintre elementele cozii de cal,prin canalul sacrat trec cei 5 nervi sacraţi şi nervul coccigian.Reamintim că aceste perechi nervoase se detaşeaza din maduva la un nivel mult mai ridicat /lombara 1-a/ şi inainte de a intra in regiunea noastra traverseaza porţiunea lombară a canalului rahidian,sub nivelul vertebrei sacrate 2-a ele părăsesc invelişurile meningeale şi trec in ţesutul celular grăsos al canalului sacrat inainte de a-l părăsi prin găurile sacrate.Există o metodă de anestezie numită epiduralâ,care constă in injectarea substanţelor anestezice prin hiatul sacrat pentru a obţine o anestezie a organelor genitale externe şi a perineului.Această metodă de anestezie nu intereseazâ deloc invelişurile meningeale.

La nivelul sacrului găsim relativ frecvent o malformaţie congenitală numită spină bifidă,constând intr'un orificiu situat la nivelul feţei posterioare a osului şi care provine dintr'o lispă de sudura a arcurilor sacrului.Prin acest orificiu poate să hernieze conţinutul canalului sacrat.

P L A N U Ş U L M U S C U L O - A P O N E V R O T I C E I N T R A P E L V I E N E .

Am văzut că micul bazin osos cuprinde două regiuni topografice: pelvisul topografic propriu zis şi perineul.Suprafaţa interioară a bazinului e tapetată de o serie de muşchi iar alţii îl inchid in jos,formând un perete inferior excavat in formă de pâlnie.Acesti muşchi sunt: obturatorul intern,piramidalul,ridicătorul anal şi ischio-coccigianul.

Piramidalul şi obturatorul intern

sunt muşchi pelvitro h.enterieni.

Muşchiul piramidal se inseră pe faţa anterioară a sacrului,in dreptul găurilor sacrate 2-4,şi părăsind bazinul prin marea scobitură sciatică se fixează pe marele trochanter al femurului.La nivelul scobiturii sciatice intre muşchi şi marginile acestei scobituri se delimitează un spaţiu suprapiramidal şi unul infrapiramidal.Prin cel superior,care se prezintă ca un orificiu,un inel osteo-fibros,trec vasele şi nervii fesieri superiori,iar prin spaţiul subpiramidal trec marele şi micul nerv sciatic,vasele ischiatice şi pachetul vasculonervos ruşinos intern.Prin aceste spaţii ies organele intrapelviene din bazin în cazul herniilor ischiatice.Faţa posterioară a porţiunii intrapelviene a piramidalului acoperă sacrul iar faţa sa anterioară e in raport cu ramurile plexului sacrat,vasele hipogastrice şi cu rectul.

Muşchiul obturator intern tapetează faţa intrapelviană a găurii obturatoare. El se inseră pe marginile găurilor obturatoare pe memebrana şi pe zona osoasă care corespunde cavităţii cotiloide.Corpul muscular ise din bazin prin mica scobitură sciatică şi se inseră in cavitatea digitală a trochanterului mare.Obturatorul,ca şi piramidalul are o porţiune intra şi una extrapelviană.Faţa externă a obturatorului intern vine in raport cu membrana şi cadrul osos. Faţa lui internă se află in partea superioară in bazin,iar in partea inferioară în perineu;Aceasta faţa interna e acoperită de o fascie rezistenta şi groasă,fascia obturatorului intern,care prezintă in porţiunea superioară o ingroşare numită arcus tendineus.

Ridicătorul anal este o lamă musculară subţire care impreună cu ischio-coccigianul închide bazinul in jos.El are o porţiune externă iliacă sau superficială şi una internă sau pubiană.Porţiunea externă,se inseră pe pubă,pe arcus tendineus al fascioi obturatorului intern şi pe spina

sciatică. Fascicolele acestei porţiuni formează o ansă cu concavitatea antero-internă, care vine în raport cu rectul şi se inseră pe rafeul ano-coccigian. Porţiunea internă se inseră înainte pe pube. Dela suprafaţa de inserţie anterioară, fascicolele acestei porţiuni se îndreaptă înapoi, trec pe lângă organele genitale şi rect şi o parte din ele se unesc cu fascicolele de partea opusă, alcătuind o ansă retrorectală. Cele mai multe fascicole însă, coboară paralele cu rectul, fiind amestecate în parte cu fibrele longitudinale ale organului şi se termină pe faţa profundă a pielii, la nivelul anusului. Există şi câteva fibre prerectale. Faţa superioară a ridicătorului anal vine în raport cu organele intra-pelviene iar faţa lui inferioară cu perineul.

Mușchiul ischio-coccigian, este un muşchi mic, triunghiular care se inseră medial pe marginile laterale ale coccigelui, iar lateral pe spina sciatică şi micul ligament sacro-sciatic. El completează planşeul pelvian şi are aceleaşi raporturi ca şi ridicătorii.

Din fuzionarea diferitelor fascii care acoperă faţa pelviană a muşchilor descrişi mai sus ia naştere o formaţiune conjunctivă unică, numită fascia pelvis, sau aponevroza perineală profundă, care căptuşeşte pereţii excavaţiei pelviene. Muşchii pe care i-am înşirat contribue, împreună cu suprafeţele osoase, la delimitarea cavităţii pelviene. Porţiunea intrapelviană a obturatorului intern şi a piramidalului dublează suprafeţele osoase, care formează pereţii bazinului. Aceste suprafeţe osoase nu rămân libere decât înainte /faţa posterioară a simfizei pubiene/ şi înapoi /faţa anterioară a sacrului X, medial de găurile anterioare/. De pe aceşti pereţi şi bazinului tapetaţi în parte de musculatură, se detaşează o lamă musculară subţire, formată de ridicătorii anali şi de ischi-coccigieni, care împreună alcătuesc planşeul sau diafragmul pelvian. Diafragmul pelvian este concav în sus şi separă bazinul care se gă-

seşte deasupra de perineu, care se află de-
desubt./fig. 60/

Fig. Nr. 60.

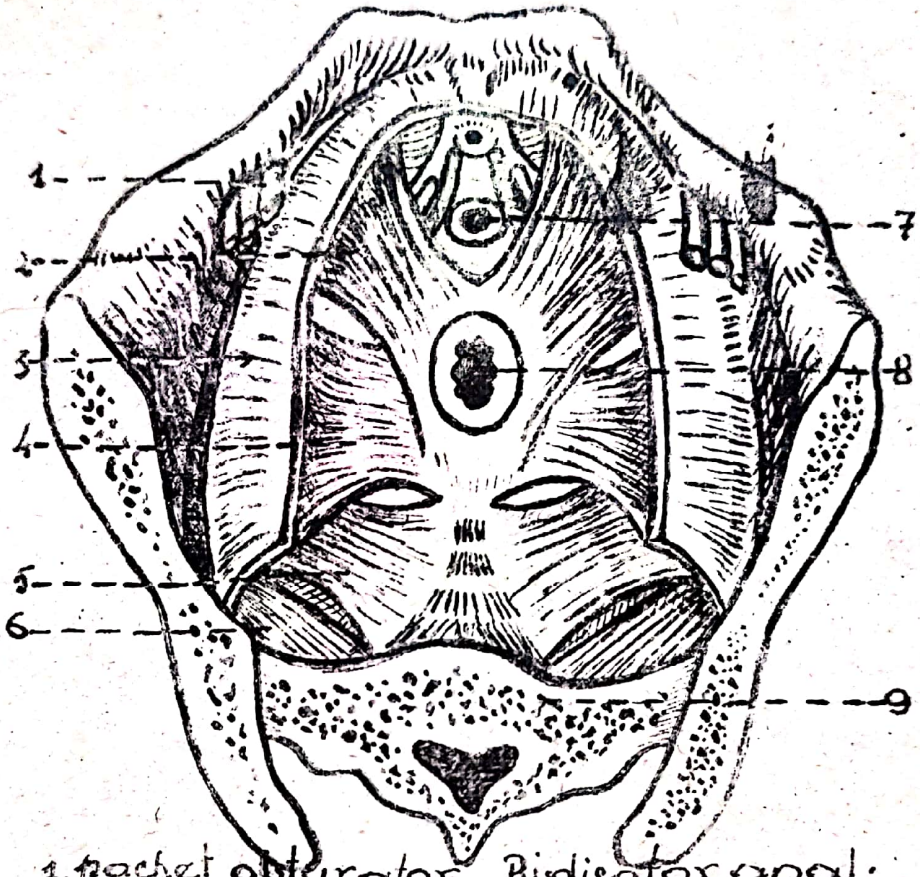

1. pachet obturator. Ridicator anal:
2. porţiunea pubiană. 4 porţiunea
iliacă. 3 fascia pelvis. 5 m. ischio-coccigian. 6 m. piramidal. 7. uretra
8. rect. 9. sacru.

Diafragmul, dublat de fascia pelvis nu este însă un sept perfect continuu ci prezintă o serie de discontinuităţi.

Astfel în partea anterioară, între cele două fascicole pubiene ale ridicătorilor, se formează un spaţiu numit hiatul uro-genital -prin care trece uretra la bărbat, vaginul şi uretra la femeie. Hiatul uro-genital este astupat de diafragma genital. La nivelul unde rectul tra-
planşeul pelvian, planşeul aders

astfel acest orificiu este complect închis.
Pereţii cavităţii pelviene prezintă discontinuităţi şi deasupra planşeului.Amintim astfel canalulmobturator situat în partea superioară a găurii obturatoare şi spaţiile supra- şi subpiramidale.

EXCAVATIA PELVIANA.

Excavaţia pelviană are forma unei calote răsturnate care priveşte în sus şi înainte/oblicitatea planului strâmtorii superioare/.Planul strâmtorii superioare este oblic în jos şi înainte şi formează numai o limită imaginară între abdomen şi bazin.Bazinul ne apare ca o prelungire inferioară a cavităţii abdominale,care conţine şi organe intraabdominale şi în care se prelungeşte peritoneul.

Peritoneul însă nu coboară până la fundul excavaţiei pelviene,până la planşeu,ci se opreşte la un nivel mai ridicat,formând totuşi un gen de pâlnie /modificată la femeie de prezenţa organelor genitale/ care ne prezintă punctul cel mai decliv al cavităţii peritoneale.Între peritoneu şi pereţii bazinului există deci un spaţiu,umplut de ţesut celulo-grăsos,care se numeşte spaţiul pelvisubperitoneal,pelvirectal superior,pelviviscoral,etc.El face parte din categoria spaţiilor subperitoneale şi comunică larg cu acestea,din urmă,de ci cu spaţiul retroperitoneal,preperitoneal şi cu loja subperitoneală a foselor iliace interne.Spaţiul pelvi-subperitoneal mai comunică încă,la nivelul scobiturii sciatice,cu perineul şi cu spaţiile celulare ale feselor.

Spaţiul pelvi-subperitoneal conţine viscerele intrapelviene în întregime sau numai o parte din ele /precum şi o serie de elemente vasculo-nervoase/.El nu este un spaţiu unic,ci apare subdivizat într'o serie de compartimente secundare.Ţesutul celular care-l umple se condenseaza deasupra vaselor hipogastrice şi a ramurilor lor,formând o serie de teci perivasculare.

Aceste lame fibro-vasculare,de o grosime variabilă,reprezintă elementul care delimitează compartimentele secundare de care am vorbit mai sus.

Distingem două lame sagitale cu o direcţie antero-posterioară,numite aponevrozele sacro-recto-genito-pubiene sau tecile hipogastrice./fig.61/

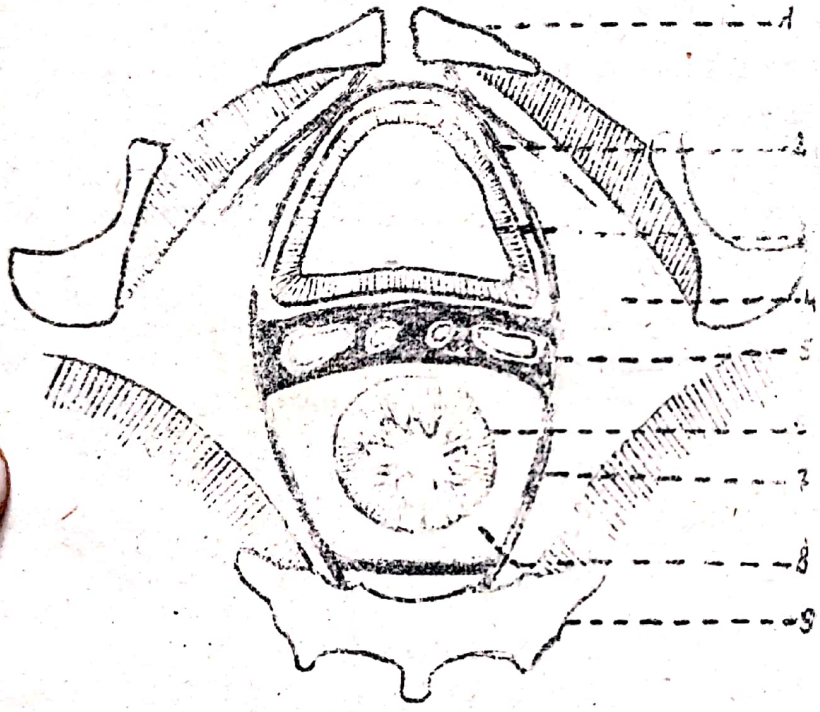

Fig. No.61.
1. Simfiza pubiană
2. aponevroza sacro-recto-genito-pubie
3. vezica urinară
4. spaţiul latero-re
5. veziculele seminal
canalele deferente
6. rect. 8. loja rect
9. os. sacrum.

Ele se întind dela sacri la pube,trecând pe latumile viscerelor pelviene. In mod normal sunt lipsite de peretele lateral al excavaţiei şi înafara lor se află un spaţiu virtual numit spaţiul latero-rectal.

Pe lângă lamele sacro-recto-genito-pubiene găsim alte trei lame,dispuse in plan frontal,având însă forme mai mult sau mai puţin curbe.Dealungul vaselor hemoroidale mijlocii găsim arcioarele rectului,pe traiectul vaselor veziculo-diferenţiale se dispune aponevroza prostato-peritoneală,iar între cordoanele obliterate ale celor două artere ombilicale,aponevroza ombilico-prevezicală.Din aceste lame pornesc fibre conjunctive care formează ţesut fibros în jurul viscerelor pelviene,con-

tribuind astfel la menţinerea lor in poziţie;

Trebue să semnalăm insă că există şi alte interpretări in ceeace priveşte septurile spaţiului pelvi-subperitoneal. Astfel unii autori consideră aponevroza prostato-peritoneală şi cea ombilico-prevezicală ca fiind nişte fascii de coalescenţă care au apărut în timpul desvoltării peritoneului, provenind din fundul de sac al lui Douglas primitiv şi din mezocist. Aponevroza prostato-peritoneală conţine în grosimea ei veziculele seminale şi porţiunea terminală a canalelor deferente.

Inaintea vezicei urinare şi a aponevrozei ombilico-prevezicale se află spaţiul prevezical, delimitat pe de altă parte de faţa posterioară a simfizei pubiene şi de peretele abdominal anterior. Acest spaţiu se intinde in sus până la nivelul ombilicului. Intre vezică care se află înainte şi aponevroza prostato-peritoneală care se găseşte inapoi, se intinde spaţiul retro-vezical. Inaintea rectului şi a aripioarelor sale se găseşte spaţiul prerectal, limitat inainte de aponevroza prostato peritoneală, iar inapoia lor spaţiul retro-rectal, care se intinde până la sacru.

La bărbat spaţiile prerectal şi retro-vezical sunt reduse, virtuale, disparente. Ele sunt in schimb mult mai desvoltate la femeie, unde formează spaţiul in care se găseşte colul uterin, iar lateral se continuă cu parametrul.

Spaţiile şi aponevrozele pe care le-am descris au o existenţă reală in apropierea planşeului pelvian. Mai sus aponevrozele se subţiează iar spaţiile se contopesc şi se continuă cu celelalte spaţii subperitoneale /spaţiul retro-peritoneal, etc/.

Pe lângă diferitele viscere pe care le vom descrie, spaţiul pelvi-subperitoneal conţine o serie de elemente vasculo-nervoase importante. Amintim astfel vasele hipogastrice cu ramurile lor, simpaticul sacrat, plexul nervos hipogastric şi limfaticele bazinului.

T O P O G R A F I A V I S C E R E L O R
P E L V I E N E L A
B A R B A T.

Cavitatea pelviană conţine o serie de viscere, care sunt aşezate după o schemă identică la bărbat şi la femeie. Inapoia simfizei pubiene se află o porţiune a aparatului urinar, vezica şi uretera. Inaintea sacrului trece segmentul terminal al aparatului digestiv /rectul/. Intre acestea se găsesc organele genitale intrapelviene. Vom descrie succesiv topografia lor./fig.62/

TOPOGRAFIA RECTULUI PELVIAN.

Ultimele porţiuni ale aparatului digestiv sunt rectul pelvian situat deasupra planşeului pelvian şi canalul şi orificiul anal şi situate în perineul posterior. Rectul propriu zis are o direcţie oblică în jos şi înainte, iar canalul anal o direcţie oblică în jos şi înapoi. Cele două porţiuni formează un unghiu deschis înapoi care corespunde vârfului coccigelui. Provenienţa embriologică, situaţia topografică, patologia în general justifică scindarea segmentului terminal al tubului digestiv în 2 porţiuni: pelviană şi perineală. Aici vom expune numai porţiunea pelviană.

Rectul pelvian începe la nivelul vertebrei a treia sacrate şi se termină la nivelul unde organul traversează planşeul pelvian. Rectul nu posedă un mezou peritoneal, limita sa superioară este marcată de nivelul unde se termină mezocolonul iliopelvian şi rectul se alipeşte la sacru, căruia îi urmează curbura. Are o formă mai mult sau mai puţin cilindrică de dimensiuni variabile după cum organul este plin sau gol. Partea superioară a rectului are un calibru redus iar în partea inferioară prezintă o dilataţie numită ampula rectală. Pe suprafaţa sa exterioară se observă 2-3 şanţuri transversale şi o serie de straiţiuni verticale datorite musculaturii longitu-

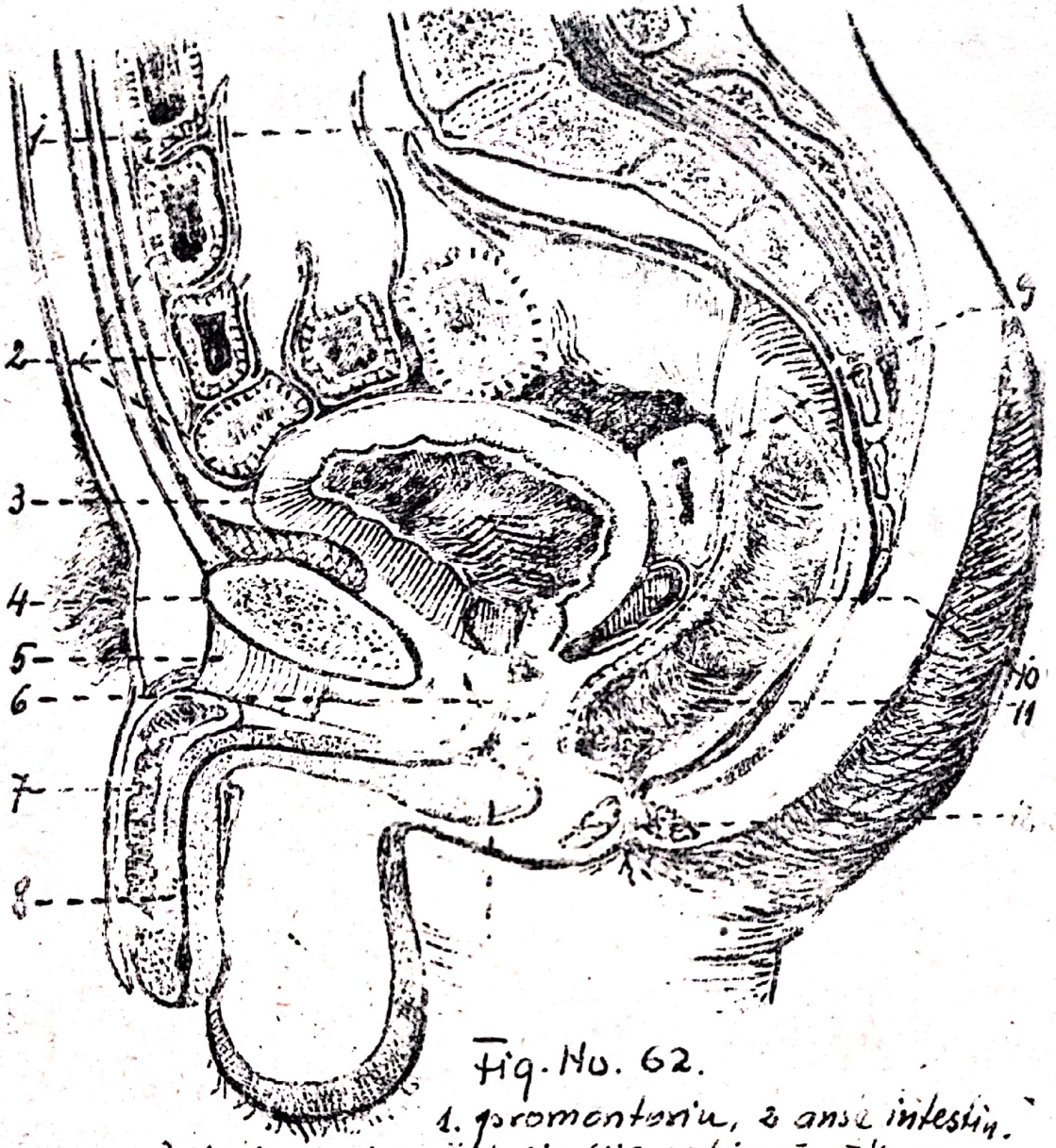

Fig. No. 62.

1. promontoriu, 2 ansă intestin. 3. vezica urin... simfiza pubiană, 5 lig am. suspensor, 6 prost... corp cavernos 8 uretra 9 ansă intestinală în fundul sac a lui Douglas 10 vaziculе seminale, 11 rect 12 sfincterul striat al uretrei.

dinale ale rectului. Rectul nu are direcţie perfect rectilinie ci prezintă pe lângă curba cu concavitatea anterioară pe care o descrie urmând faţa anterioară a sacrului 2 curburi în plan frontal, cea superioară cu concavitatea la stânga iar cea

inferioară cu concavitatea la dreapta.La interior rectul prezintă trei plice,corespunzând şanţurilor transversale dela suprafaţă.Valvula superioară se găseşte pe peretele stâng,cea mijlocie pe peretele drept, cea inferioară din nou pe peretele stâng al rectului.

Loja rectală.Rectul se găseşte într'un compartiment al spaţiului pelvi-subperitoneal,numit loja rectală.Această lojă este delimitată în felul următor:înainte- de aponevroza prostato-peritoneală,înapoide sacru şi coccige /pe care se inseră muşchiul piramidal şi ischio-coccigian/ lateral - de ridicătorii anali,în sus - de peritoneu iar în jos - de aderenţele dintre rect şi planşeul pelvian.

Rectul fiind de dimensiuni mai reduse ca cele ale spaţiului astfel delimitat, nu vine în contact direct cu pereţii lojei.

In jurul lui există un spaţiu perirectal,umplut de ţesut celulo-grăsos şi subdivizat în compartimentele secundare pe care le-am văzut la descrierea spaţiului pelvi-subperitoneal.Acestea sunt spaţiile preretro- şi latero-rectal.

Spaţiul prerectal este virtual şi cu o importanţă practică redusă/fig.63/

Spaţiul retrorectal din contră are importanţă chirurgicală primordială,fiindcă prin el se abordează rectul pe cale posterioară.

Spaţiul retrorectal se continuă în sus cu cel retro-peritoneal al abdomenului şi conţine ţesut celulo-grăsos.

Spaţiile latererectale sunt situate înafara fasciilor sacro-recto-genito-pubiene şi se întind înainte,depăşind limitele regiunii rectal până la pube.Ele conţin o serie de vase,mai ales vene.

Mijloace de fixare.Rectul are o mobilitate apreciabilă.Mijloacele sale de fixare sunt reprezentate în partea superioară de continuitatea cu sigma,pedicolul vascular şi peritoneu,iar în partea inferioară de aderenţa rectului de planşeul pelvian

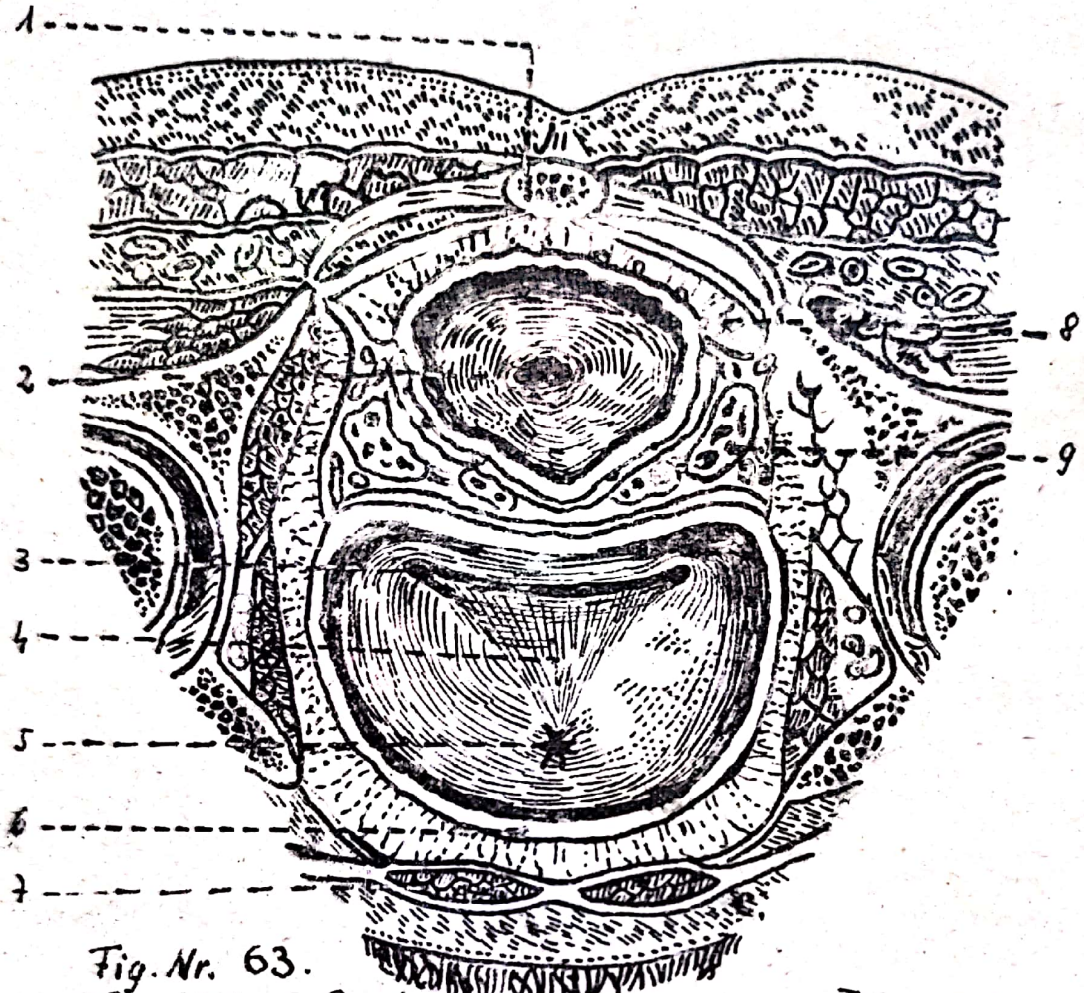

Fig. Nr. 63.
1. Coccigele. 2. Rectul. 3. Orificiul ureteral. 4. Trigonul vezical. 5. Colul vezicei 6. Spatiul prevezical. 7. M. drept ant. 8. Spatiul retro rectal. 9. Vezicule seminale și canale deferente.

și de sfincterul striat. In sfârșit organul este menținut in poziție și prin teaca fibroasă a rectului.

Raporturi. In ceeace privește raporturile, rectul pelvian prezintă o porțiune acoperită de peritoneu și o porțiune subperitoneală.

Inainte organul vine in raport cu fundul de sac al lui Douglas care la noui născut și la copii descinde mai jos decat la adult. Sub peritoneu rectul vine in raport prin intermediul aponevrozei prostatoperitoneale cu: fundul vezicei urinare cu

canalele deferenre,veziculele seminale şi porţiunea terminală a ureterului.Mai jos rectul vine in raport cu prostata.

Faţa posterioară a rectului este in intregime retroperitoneală.

Inapoi vine in raport cu sacrul şi coccigele,prin intermediul ţesutului celular din spaţiul retreo-rectal.Pe aceste oase se inseră muşchiul piramidal şi ischio-coccigian.Pe zona o soasă mijlocie,liberă se află artera sacrată mijlocie, glanda coccigiană şi simpaticul sacrat. Inaintea piramidalului trec ţr unchiurile nervoase ale plexului sacrat.In sfârşit rectul mai vine in raport inapoi cu ganglionii limfatici,conţinuţi in ţesutul celular din spaţiul retro -rectal.

Lateral rectul este tapetat de peritoneu numai in partea superioară.Seroasa trecând de pe rect pe peretele posterior al excavaţiei pelviene se deprimă,formând recesurile pararectale.In partea inferioară organul este in raport cu aponevroza sacro-recto-genito-pubiană,cu vasele hipogastrice şi cu ridicătorii anali,tapetaţi de fascia pelvis.Prin intermediul planurilor moi intrapelviene rectul vine in raport cu marea scobitură sciatică şi ligamentele sacro-sciatice.

Vase şi nervi.

Vasele rectului - vasele hemoroidale au proveninenţe şi terminaţiuni diferite,dar ele sunt bogat anastomozate intre ele.Artera hemoroidală superioară este ramura terminală a mezenterice inferioare.Artera hemoroidală mijlocie este o ramură a hipogastricei.Trebue să reţinem că arcadele paracolice se termină la nivelul anseî sigmoidiene,iar dealungul rectului nu există arcade vasculare paraviscerale. Ultima arcadă anastomotică este cea dintre hemoroidala superioară şi ultima arteră sigmoidiană / sigmoidea ima/.

Venele iau naştere din plexul hemoroidal şi se varsă: cele superioare -

in vâna mezenterică inferioară, iar cele mijlocii - in vâma hipogastrică /vasele hemoroidale inferioare asigură circulaţia rectului perineal./

Limfaticele rectului merg deaîungul vaselor sanguine şi se numesc după pediculi, limfaticele superioare şi mijlocii. Primele se termină in ganglionii mezenterici inferiori, iar cele din al doilea grup in ganglionii hipogastrici.

Nervii. Provin din plexul lombo-aortic şi hipogastric;

Explorare şi căi de acces. Suprafaţa interioară arectului se poate explora după o dilatare prealabilă a canalului anal. Examinarea suprafeţei inferioare se face in condiţiuni mai bune cu ajutorul rectoscopului. Rectoscopul este un instrument care printr'un sistem de luminaj şi lentile permite explorarea interiorului rectului şi chiar şi mici intervenţii.

O metodă foarte intrebuinţată de explorare este tuşeul rectal. Dar cu ajutorul tuşeului se exploreză nu numai rectul şi şi o serie de organe pelviene. Astfel la bărbat se poate explora fundul de sac al lui Douglas, vezica urinară, veziculele seminale, ampula canalelor deferente, prostata, sacrul, etc.

Explorarea radiologică a rectului se face după ingerarea unei substanţe radioopace sau mai bine după o clismă baritată.

Rectul se abordează pe cale abdominală prin laparotomie, pe cale sacrată - după rezecţia coccigelui şi a unei părţi din sacru şi pe cale perineală sau pe cale combinată-abdomino-sacrată, abdomino-perineală, abdomino-endoanală.

TOPOGRAFIA VEZICEI URINARE.

Vezică urinară este un rezervor plasat pe traectul căilor urinare. Acest rezervoriu este situat in bazin şi in el se atrânge urina secretată de rinichi in intervalul dintre două micţiuni.

Forma vezicei urinare variază după cum ea este goală sau plină, musculatura contractată sau relaxată. Vezica goală este de obiceiu o pungă cu pereţii făsci, turtiţi şi se găseşte înapoia simfizei pubiene. Dacă musculatura este contractată vezica are o formă sferică. Vezica plină este globuloasă şi depăşeşte în sus planul strâmtorii superioare a bazinului.

Vezica prezintă de studiat o faţă anterioară sau antero-inferioară, o faţă posterioară sau postero-superioară, două feţe laterale, un vârf şi o bază. Aspectul suprafeţei inferioare variază după vârstă. Este netedă la vârful trigonului iar în rest prezintă la adult şi la bătrâni o serie de plici ansatomozate, datorite hipertrofiei fasciculelor stratului muscular intern care ridică mucoasa. La nivelul unghiurilor posterioare ale trigonului, se deschid orificiile ureterale. Între ele se întinde plica interureterică. În unghiul anterior al trigonului se află orificiul uretral numit încă şi colul vezicei. Aici se găseşte punctul decliv al cavităţii vezicale. Înapoia plicii interureterice se găseşte o depresiune numită fundul vezicei care se accentuează în hipertrofia de prostată. /fig. 64/ Orificiile ureterale se prezintă ca nişte crepături oblice care se deschid la anumite intervale când urina din uretere trece în vezică sub forma unui jet, care se poate observa la examenul cistoscopic.

Loja vezicală.

Vezica urinară se găseşte în partea anterioară a bazinului într'o lojă delimitată astfel: înainte de faţa posterioară a simfizei pubiene, lateral- de ridicătorii anali şi obturatorii interni, înapoi de aponevroză prostato-peritoneală, în sus de epritoneu iar în jos de prostată şi ligamentele pubo-vezicale. Între pereţii lojei şi în jurul vezicei se găseşte un strat de ţesut celular care umple spaţiile perivezicale. Acestea sunt: spaţiul prevezical

şi retro-vezical.

Spaţiul retro-vezical este de dimensiuni reduse şi se află între vezică şi aponevroza prostato-peritoneală care conţine în grosimea ei veziculele seminale şi ampula canalelor deferente.

Spaţiul prevezical, spre deosebire de precedentul are dimensiuni importante, întinzându-se din bazin până la ombilic. El este delimitat astfel: înainte de faţa posterioară a simfizei pubiene şi de faţa posterioară a peretelui abdominal anterior /teaca drepţilor/ înapoi de aponevroza ombilico-prevezicală, în jos de ligamentele pubo-vezicale, ridicătorul anal şi obturatorul intern.

Aponevroza ombilico-prevezicală are o formă triunghiulară fiind situată între cele două artere ombilicale. Vârful ei se află la nivelul ombiliculuiar baza se fixează pe ligamentele pubo-vezicale fascia pelvis şi aponevroza sacro-recto-genito-pubiană. Aponevroza are forma unui jgheab cu concavitatea posterioară. Această concavitate este mai accentuată în partea posterioară unde ea se întinde dela o scobitură sciatică la alta, trecând înaintea vezicei şi formându-i un fel de hamac. Faţa anterioară a aponevrozei delimitează spaţiul prevezical iar faţa ei posterioară vine în raport cu uracă, arterele ombilicale şi peritoneul parietal anterior în partea superioară şi cu faţa antero-inferioară şi feţele laterale ale vezicei în partea ei inferioară.

Spaţiul prevezical de dimensiuni mai reduse în partea superioară devine din ce în ce mai închis cu cât ne coborîm în jos. În bazin el are forma unei potcoave care înconjoară feţele anterioare şi laterale ale vezicei, întinzându-se înapoi până la nivelul scobiturei sciatice.

Aderenţele laterale ale fasciei ombilicoprevezicale de peritoneu dealungul arterei ombilicale fiind laxe, spaţiul este slab delimitat la acest nivel.

Vezica urinară este fixată în loja sa de: peritoneu, uraca, şi arterele ombilicale, de ligamentele pubo-vezicale şi de către aderenţele cu prostata şi continuitatea sa cu uretra. Pe de altă parte vezica este înconjurată de o teacă alantoidiană, fibroasă care prezintă conexiuni strânse cu fasciile din spaţiul pelvisubperitoneal /lama sacro-recto-génito-pubiană, prostato-peritoneală, etc/. Mijloacele superioare de fixare /peritoneu, uraca/ au o valoare redusă. Vezica în schimb este solid legată de planşeul pelvian prin intermediul celorlalte elemente enumerate mai sus. Porţiunea fixă a vezicei este deci cea inferioară, mai ales colul şi regiunea trigonului. Această fixitate nu este totuşi absolută şi colul se poate depl. asa în limite destul de reduse de altfel, mobilizând prostata dinspre-rect.

Vezica goală este un organ exclusiv pelvian, se găseşte numai în bazin sub planul strâmtorii superioare. Când vezica se umple, ea depăşeşte acest plan şi se urcă şi în abdomen fiind situată înapoia peretelui său anterior. Capacitatea fiziologică a vezicei urinare este de cca 300 cc. În cazuri patologice /retenţie de urină/ vezica poate conţine 2-3 litri. În timpul umplerii vezicei peretele postero-superior se destinde mai repede decât cel antero-inferior. Pe de altă parte baza vezicei fiind puternic fixată de planşeul pelvian, organul se dilată mai ales în direcţie postero-superioară. Din această cauză vârful vezicei pline nu se găseşte la nivelul implântării uracei ci pe faţa ei postero-superioară. Această faţă fiind cea peritoneală, vezica pe măsură ce se umple se dilată spre cavitatea adomino-peritoneală.

Raporturi. Baza vezicei urinare repauzează pe prostată de care aderă şi în care pătrunde uretra. Înapoia prostatei, fundul vezicei vine în raport cu veziculele

seminale, canalele deferente şi cu rectul.

Faţa anterioară este extraperitoneală ca şi baza. Atunci când vezica este goală ea vine in raport cu faţa posterioară a simfizei pubiene şi cu găurile obturatoare astupate de muşchii şi membrana obturatoare. Când vezica este plină, ea vine in raport cu porţiunea inferioară a peretelui abdominal anterior. Aceste raporturi au loc prin intermediul aponevrozei ombilico-prevezicale şi a spaţiului prevezical. Când vezica este goală peritoneul trece direct depe peretele abdominal anterior pe faţa postero-superioară a vezicei. Atunci când vezica este plină, ridicându-se in abdomen ridică şi peritoneul. Punctul culminant al vezicei deplasându-se dela locul de inserţie al uracei la nivelul feţei postero-superioare ia naştere imaintea vezicei o depresiune a peritoneului numită fundul de sac prevezical. Cu cât vezica se umple mai mult, cu atât acest fund de sac se distanţează de marginea superioară a simfizei pubiene. Această modificare a raporturilor anterioare sub acţiunea gradului de plenitudine a organului este întrebuinţată in chirurgie unde ea se produce artificial, prin umplerea vezicei urinare. Cu ajutorul acestei manopere se măreşte distanţa dintre simfiză şi fundul de sac prevezical şi astfel devine posibilă descoperirea vezicei pe cale anterioară şi extraperitoneală.

Faţa posterioară a vezicei este acoperită in intregime de peritoneu care dealci se reflectă pe rect formând fundul de sac al lui Douglas. Ea vine in raport cu anse intestinului subţire, cu rectul şi câteodată cu colonul sigmoidian.

Feţele laterale au un segment superior acoperit de peritoneu şi un segment inferior subperitoneal. Ele vin in raport cu cordonul obliterat al arterei ombilicale, cu canalul deferent iar la distanţă cu pereţii bazinului, ridicătorii anali şi ob-

turatării interni.

Pe vârful vezicei se inseră uraca şi inapoi este tapetat de peritoneul care aderă de el.

In concluzie vezica urinară are atât raporturi peritoneale cu cavitatea abdomino-pelviană cât şi raporturi extra- sau mai bine zis subperitoneale cu spaţiul pelvisubperitoneal.

Vase şi nervi. Arterele iau naştere din hipogastrică, ombilicală /porţiunea rămasă permeabilă/ ruşinoasa internă, hemoroidala mijlocie şi formează o bogată reţea perivezicală. Venele se varsă în plexurile voluminoase din regiune /plexul lui Santprini, vezico-prostatic, seminal,/ şi prin intermediul lor în vinele hipogastrice. Limfaticele se varsă cele mai numeroase în gânglionii iliaci externi, altele în cei interni sau chiar în cei dispuşi dealungul vaselor iliace primitve. Nervii provin din plexul sacrat şi din nervul hipogastric.

Explorare şi căi de acces. Vezica se poate explora prin palpare deasupra simfizei pubiene atunci când organul este plin sau prin tuşeu rectal. Cu ajutorul percuţiei se poate delimita în unele cazuri intinderea vezicei dilatate.

Explorarea cavităţii vezicale se face cu ajutorul sondelor introduse prin uretră sau prin cistoscopie. Examinarea radiologică a vezicei se face după introducerea prealabilă a unei substanţe de contrast.

Căile de acces asupra vezicei sunt: calea transperitoneală, suprapubiană extraperitoneală şi calea peritoneală. Calea cea mai des întrebuinţată este cea suprapubiană extraperitoneală, care după ridicarea fundului de sac prevezical permite descoperirea feţei anterosuperioare a vezicei fără lezarea peritoneului.

TOPOGRAFIA URETREI.

Prostata este o glandă anexată aparatului genital, de formă conică cu vâr-

ful in jos si care se găseşte în jurul porţiunii iniţiale a uretrei.

Glanda este turtită dinainte i napoi şi i-se descrie o bază care priveşte în sus, un vârf îndreptat în jos şi patru feţe: anterioară, posterioară şi două laterale. Are o consistenţă fermă, elastică şi o culoare albicioasă.

Prostata se găseşte în spaţiul pelvisubperitoneal, într'un compartiment al acestui spaţiu numit loja prostatică.

Loja prostatică :

E delimitată înainte de simfiza pubiană, pe lături de ridicătorii anali şi fascia pelvis, înapoi de aponevroza prosta-to -peritoneală, în jos de diafragmul uro-genital, iar în sus de ligamentele pubo-vezicale şi vezica urinară.

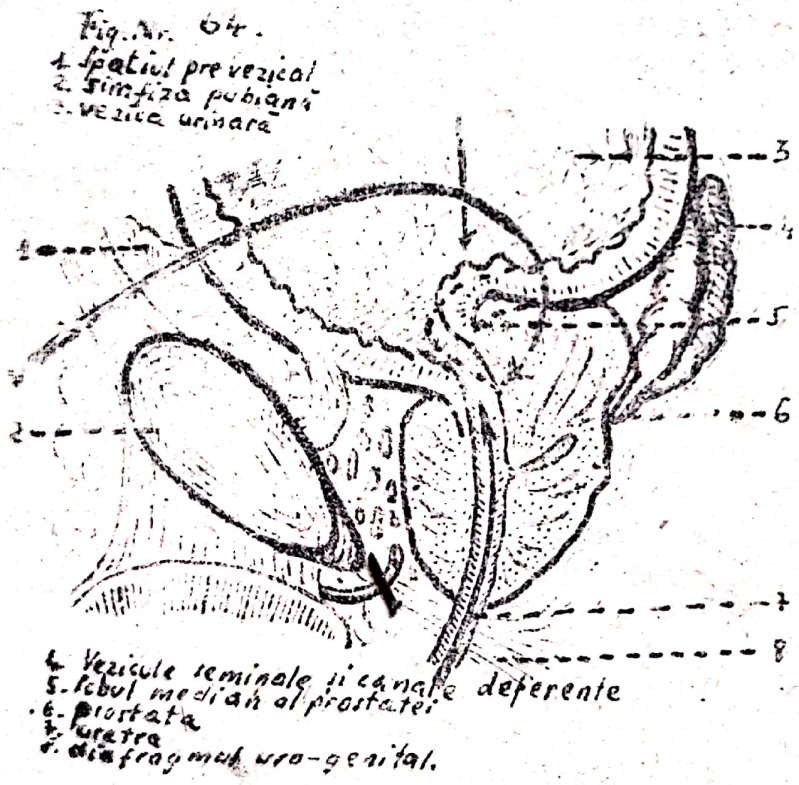

Prostata este înconjurată de o capsulă periprostatică. formată din ţesut conjunctiv fibros, fibre musculare, vase mai ales numeroase vene larg anastomozate între ele. Venele formează un plex bogat care este mai desvoltat în partea anterioară şi ___ laterală a lojei. Faţa posterioară a glandei nu are raporturi cu venele. Capsula periprostatică aderă de pereţii lojei. Aderenţele de prosta-

tă sunt in schimb mai reduse şi astfel organul poate fi enucleat in cursul unei intervenţii chirurgicale./fig.65/

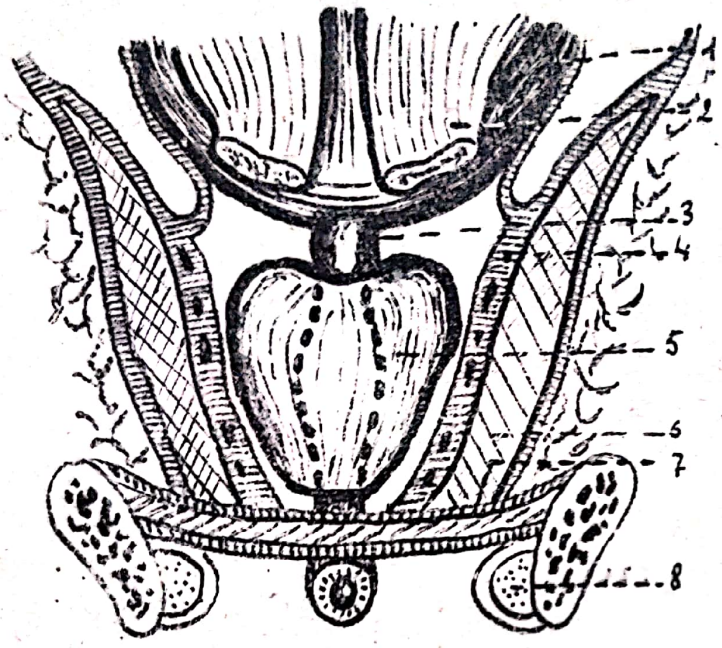

Fig. Nr. 65.
1. vezica urinară
2. lig. pubo vezicale
3. uretra
4. aponevroza sacro-recto-genito-pubiană
5. prostata cu uretra
6. ridicător anal
7. diafragmul uro-genital
8. rădăcina corpilor cavernoşi

Mijloace de fixare. Prostata este un organ bine fixat de planşeul pelvian şi de perineu. Capsula fibroasă periprostatică o leagă puternic de pereţii logei realizându-se astfel o mare fixitate a organului. La fixarea prostatei mai contribue încă aderenţele cu vezica şi raporturile cu uretra, ea insăşi fixată de perineu pe care-l traverseză.

Raporturi. Faţa anterioară a prostatei este in raport prin intermediul plezului vânos al lui Santorini cu jumătatea inferioară a simfizei pubiene. Ea este acoperită de sfincterul striat al uretrei care inconjoară prostata in partea anterioară.

Feţele laterale sunt in raport cu porţiunea anterioară a aponevrozei sacro-recto-genito-pubiene numită şi aponevroza laterală a prostatei. Lateral de această aponevroză se găseşte ridicătorul anal prin intermediul căruia prostata vine in raport cu prelungirea anterioară a fosei ischiorectale.

Faţa posterioară, are o direcţie ob-

lică în jos şi înainte îndepărtându-se astfel de rect care constitue raportul posterior principal al prostatei şi care are o direcţie inversă în jos şi înapoi. Între rect şi prostată se găseşte aponevroza prostato-peritoneală.

Baza glandei priveşte în sus şi este în raport cu vezica urinară.

Vârful este îndreptat în jos spre diafragmul uro-genital de care este legat prin uretră şi expansiuni celuloase. Vârful uretrei ca şi uretra este înconjurat de sfincterul striat.

După cum arată raporturile înşirate mai sus prostata este un organ exclusiv subperitoneal şi nu vine deloc în raport deloc cu peritoneul la adult. Această noţiune este foarte importantă în patologia glandei.

Prostata este traversată de porţiunea iniţială a uretrei, de canalele ejaculatoare şi de utricula prostatică; Formaţiunile din urmă se deschid pe o ridicătură situată la nivelul feţei posterioare a uretrei prostatice numită verumontanum sau caliculul seminal. Uretra traversează, prostata după un traect oblic fiind situată mai aproape de faţa anterioară a glandei. Porţiunea prostatică cuprinsă între uretră şi canalele ejaculatoare proemină la nivelul bazei constituind ceeace se cheamă lob median, lob care corespunde trigonului. La bătrâni această porţiune a glandei se hipertrofiază /hipertrofia prostatei/ şi ridicând trigonul astupă orificiul superior al uretrei de o parte, accentuează profunzimea fundului vezicei de altă parte, cauzând astfel o serie de tulburări urinare.

Vase şi nervi. Irigaţia arterială a prostatei este asigurată de vase care provin din vezicala inferioară şi hemoroidala mijlocie.

Venele se deschid în plexul periprostatic, iar deaici sângele venos ajunge la venele hipogastrice prin cele vezicale.

Limfaticele se termină în ganglio-

nii hipogastrici, sacraţi laterali, iliaci externi.

Nervii prostatei sunt ramuri din plexul hipogastric.

Explorare şi căi de acces. Prostata se poate explora dinspre uretră prin sondaj sau endoscopie sau dinsprerect cu ajutorul tuşeului rectal. Această ultimă metodă este simplă şi ne poate da multe relaţii in ceeace priveşte starea glandei./fig.66/

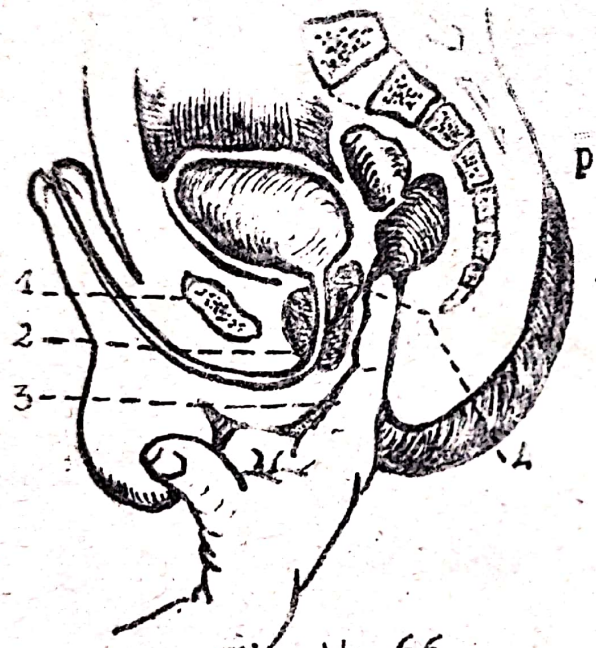

Fig. Nr. 66.

1 simfiza pubiană. 2 prostata. 3 degetul introdus in rect. 4. vezicolele seminale.

Explorând prostata dinspre rect prin palpare se simte pe linia mediană un şanţ care se termină în sus printr'o scobitură. Prezenţa acestora împarte posterior prostata în doi lobi laterali care se simt în cursul tuşeului rectal.

Căile de acces asupra prostatei sunt: calea transvezicală, supra-pubiană subvezicală, rectală şi perineală.

TOPOGRAFIA PORTIUNII PELVIENE A ORGANELOR GENITALE.

Canalul deferent. la ieşirea sa din orificiul profund al canalului inghinal incrucişează vasele epigastrice şi după aceea descrie un lung traiect subperitoneu până la nivelul bazei prostatei unde se termină unindu-se cu vezicule le seminale şi formând canalele ejaculatoare. I-se poate descrie un segment iliac, unul latero-vezical şi unul retro-vezical.

Segmentul iliac, al canalului tre-

ce sub peritoneul parietal, incrucişează vasele iliace externe şi trecând peste strâmtoarea superioară descinde în bazin.

Segmentul latero-vezical. Se găseşte în spaţiul perivezical imediat sub peritoneu de care aderă. Atunci când vezica este goală, canalul deferent se găseşte pe peretele lateral al excavaţiunii pelviene. Când vezica este plină ea ridică peritoneul şi canalul se alipeşte de vezică. Porţiunea latero-vezicală are o direcţie sagitală şi descendentă şi se incrucişează cu artera ombilicală şi cu ureterul. /fig.67/

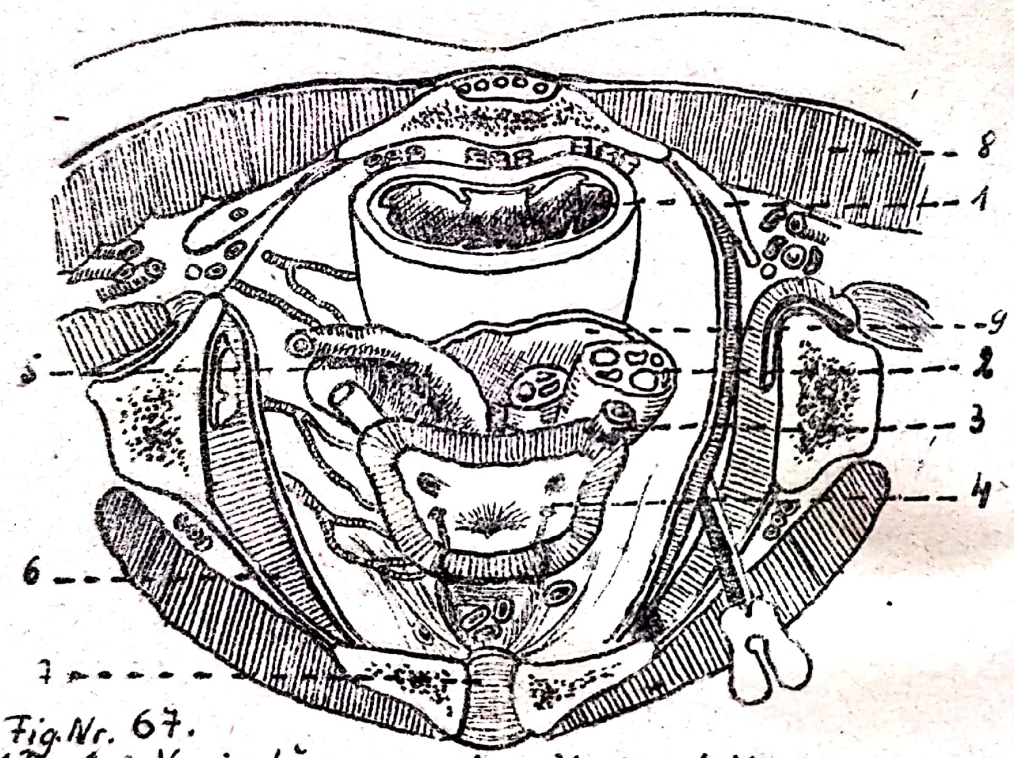

Fig. Nr. 67.
1. Rect. 2. Veziculă seminală. 3. Ureter. 4. Vezica. 5. Ampula canalului deferent. 6. M. obturator intern 7. Limfiza pubiană. 8. Tesierul mare. 9. Aponevroza prostato-peritoneală.

Segmentul retro-vezical are dimensiuni mai mari şi se numeşte ampula canalului deferent. Această porţiune retrovezicală este acoperită de peritoneu în porţiunea superioară, iar în cea inferioară se găseşte

in grosimea aponevrozei prostato-peritoneale. Ampula canalelor deferente se alipeşte de porţiunea posterioară a bazei vezicei şi delimitează cu cea de partea opusă un triunghiu interdeferenţial. Lateral ampulele vin in raport cu veziculele seminale.

Veziculele seminale,

sunt rezervorii mebranoase in care se acumulează sperma. Au o formă alungâtă turtită şi cu suprafaţă neregulată. Veziculelesemin le sunt situate in aponevroza prostato-peritoneală şi sunt alipite de baza vezicei ca şi ampula canalelor deferente, cu care vin in raport medial. Intre cele două vezicule seminale se delimitează un triunghiu numit interseminal.

In ceeace priveşte raporturile, veziculele seminale vin in raport inainte cu vezica urinară, inapoi cu rectul, medial cu canalele deferente. Extremitatea lor superioară este acoperită de peritoneu. Tot extremitatea superioară vine in raport in partea anterioară cu ureterul.

Explorare şi căi de acces. Veziculele seminale şi ampula canalelor deferente se explorează prin tuşeul rectal. Există două căi de acces mai intrebuinţate asupra porţiunii pelviene a căilor spermatice. Ele se pot aborda fie pe cale perineală fie pe cale inghino-abdominală, deslipind peritoneul şi urmărind subperitoneal /fără deschiderea cavităţii/ traeetul inspre baza vezicii/.

TOPOGRAFIA URETERULUI PELVIAN.

Ureterul pelvian are un tracet curb cu concavitatea antero-internă şi i-se descrie o porţiune parietală şi una visceralâ.

Porţiunea parietală descinde paralel cu vasele hipogastrice de cele mai multe ori ureterul din dreapta fiind situat iniante arterei, iar cel din stânga medial sau posterior de ea.

Mai jos ureterul vine in raport

cu ramurile vaselor hipogastrice iar medial şi la distanţă cu rectul prin intermediul fundului de sac al lui Douglas şi al tecii hipogastricei.

Porţiunea viscerală a ureterelor se indreaptă medial şi inainte.Trece inaintea rectului,se incrucişează cu canalul deferent şi polul superior al veziculei seminale şi trecând inapoia bazei vezicei urinare,pătrunde in grosimea acesteia.Se deschide la nivelul unghiului lateral al trigonului vezical.In această porţiune viscerală segmentul terminal al ureterelor trece in ţesutul celular perivezical şi intră in vezică traversând plexul nervos hipogastric.

Ureterul pelvian fiind situat profund se explorează greu.Porţiunea teermimală se poate explora prin tuşeu rectal.

Căile de acces sunt: calea transperitoneală precum şi calea transvezicală.

T O P O G R A F I A V I S C E R E L O R P E L V I E N E L A F E M E E.

Bazinul femeii este mai larg ca cel al bărbatului.Deasupra planşeului pelvian la mijloc sunt aşezate organele genitale rectul inapoi iar organele aparţinând aparatului urinar inainte.Peritoneul trecând peste ele le căptuşeşte pe o intindere variabilă după situaţia fiecărui organ.Dar peritoneul nu coboară până la nivelul planşeului.Intre aceste două formaţiuni delimitează spaţiul pelvisubperitoneal care conţine segmentele subperitoneale ale organelor pelviene /fig.68/

Bazinul femeii privit de sus ne apare format din două cavităţi,cavitatea preşi retro-uterină.Cele două compartimente sunt separate printr'un sept transversal,format la mijloc de uter iar lateral de ligamentele largi care leagă uterul de pereţii laterali ai excavaţiei pelviene.

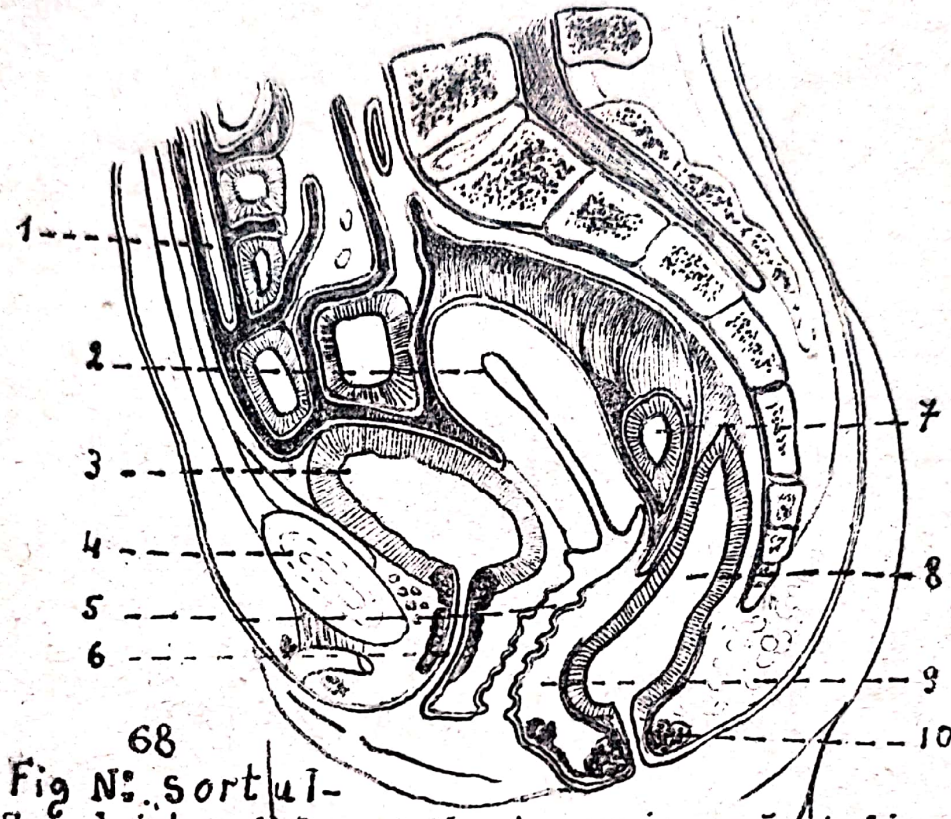

68

Fig Nr. Sortul-epiploic. 2. Uter. 3. Vezica urinară. 4. Simfiza pubiană. 5. Vagin. 6. Uretra. 7. Ansă subtire 8. Rect. 9. Triunghiul recto-vaginal. 10. Sfincterul striat al rectului.

Cavitatea preuterină este de dimensiuni şi mai ales de o profunzime mai redusă faţă de cea retrouterină. Peritoneul nu tapetează decât jumătatea superioară a feţei anterioare uterului şi deci fundul de sac vezico-uterin are o profunzime mică. Proeminenţa subperitoneală a ligamentelor rotunde, care descriu un arc cu concavitatea antero-internă delimitează lateral cavitatea preuterină.

Vezica urinară plină proemină în această cavitate. Din contra atunci când vezica este goală, ea abia se observă. Nu mai există fund de sac vezico-uterin ci o fosă largă vezico-pubiană. Vezica se află la fun-

dul,acestei fose,care conţine de cele mai multe ori anse intestinale.Inapoia uterului se găseşte cavitatea retrouterină o cavitate mult mai profundă decât precedenta.Intr-adevăr peritoneul tapetează in intregime faţa posterioară a uetrului şi deasemenea fundul de sac posterior al vaginului inainte de a se refdecta pe rect.

In cavitatea retrouterină,rectul e situat pe faţa anterioară a sacrului.Peritoneul reflectându-se depe feţele laterale ale organului pe peretele abdominal posterior, iau naştere de o parte şi de alta a rectului două şanţuri verticale latero-rectale.Cavitatea vastă retro-uterină este strâmtată in partea inferioară de cele două plice ale lui Douglas,dispuse in plan sagital.Porţiunea cavităţii care se găseşte sub ele este fundul de sac al lui Douglas propriu zis. Cavitatea retro-uterină conţine: anexele uterului ,colonulu sigmoidian şi ansele verticale ale ileonului.

Cavitatea retro-uterină şi fundul de sac al lui Douglas reprezintă punctul cel mai decliv al cavităţii peritoneale,unde se adună secreţiile patologice,sângele revărsat in cavitatea peritoneală,etc.

Viscerele bazinului femeii sunt dispuse după aceeaşi schemă ca la bărbat: deci inainte se află organele aparatului urinar /vezică,uretră/,apoi rectul iar la mijloc organele genitale.Spre deosebire la bărbat unde aceste organe sunt de dimensiuni reduse,organele genitale ale femeii sunt mai voluminoase şi proemină in cavitatea pelviană ridicând peritoneul /uterul/.

TOPOGRAFIA RECTULUI PELVIAN.

Rectul are o dispoziţie analoagă ca cea dela bărbat.Ceeace diferă sunt raporturile anterioare ale organului.Porţiunea peritoneală a rectului vine in raport inainte cu faţa posterioară a uterului şi cu fundul de sac posterior al vaginlui,prin intermediul fundului de sac al lui Douglas.

Aceasta coboară mai jos la femeie ca la bărbat. Porţiunea subperitoneală a rectului se aplică pe faţa posterioară a vaginului. La naştere astfel septul numit recto-vaginal. Unirea dintre cele două organe nu este prea intimă. Intre ele se găseşte o lamă celuloasă care porneşte de sus dela fundul de sac al lui Douglas şi care este analoagă cu aponevroza prostato-peritoneală dela bărbat. Această lamă permite o separare a rectului de faţa posterioară a vaginului.

TOPOGRAFIA ORGANELOR GENITALE INTRAPELVIENE ALE FEMEII.

TOPOGRAFIA OVARULUI.

Ovarele sunt organele care produc ovula şi care totodată sunt şi glande cu secreţie internă.

Ovarul şi trompa poartă în clinică denumirea de anexele uterului sau mai simplu anexe. Înglobarea lor într'o unitate este justificată de patologie. Într'adevăr cele două organe prezintă de multe ori imbolnăviri comune şi în practică este greu să se diferenţieze suferinţa ovarului de cea a trompei, în caz de o infecţie de ex. Ovarul este o formă ovoidă turtită transversal, şi de o culoare roşietică. Culoarea devine mai închisă, violăcee în timpul menstruaţiei. Suprafaţa ovarului este netedă până la pubertate, neregulată după acest, prezentând o serie de cicatrici rămase după ruptura foliculilor lui de Graaf. Dimensiunile organului variază după stadiul funcţional. Dimensiunile medii ale organului sunt: 3-5 cm înălţime, 2 cm lărgime şi un cm grosime. In timpul menstruaţiei ovarul care va da ovulul ajunge la un volum dublu sau chiar triplu faţă de cel iniţial. In timpul primelor luni ale sarcinei ovarul care conţine corpul galben este mult mai voluminos decât celălalt.

Mijloace de fixare: Ovarele sunt menţinute în poziţie de mezoovarium, de ligamentele lombo-tubo- şi utero-ovariene.

Ovarul este fixat de faţa posterioară a ligamentelor largi /în apropierea marginii superioare şi externe/, printr'o plică scurtă a peritoneului numită mezoovarium. Peritoneul nu acoperă ovarul, suprafaţa sa este liberă. Foiţele peritoneale se întrerup brusc în contact cu ovarele. Ovarul este singurul organ într'adevăr intraperitoneal, conţinut în interiorul cavităţii peritoneale. Între foiţele mezoovarului trece pedicolul vasculo-nervos al organului.

Ligamentul lombo-ovarian sau suspensor este o plică a peritoneului care conţine în interior vasele utero-ovariene şi fibre conjunctive şi musculare netede.

Ligamentul tubo-ovarian leagă polul superior al ovarului de pavilionul trompei.

Ligamentul utero-ovarian leagă polul inferior al ovarului de unghiul lateral al uetrului.

Situaţie şi raporturi:

Ovarul se găseşte în cavitatea retro-uterină, culcat pe peretele lateral al excavaţiei pelviene, fiind acoperit de pavilionul trompei. Situaţia ovarului nu este fixă. Într'adevăr toate mijloacele de susţinere îl fixează de formaţiuni mai mult sau mai puţin mobile şi astfel organul se deplasează împreună cu ele în decursul modificărilor fiziologice şi patologice. Ovarul este legat de faţa posterioară a ligamentelor largi prin mezoovarium. Această plică se fixează numai pe una din margini, pe cea anterioară şi în consecinţă ovarul poate să execute prin intermediul lui mişcări de oscilaţie. Ligamentele ovarului se alungesc în cursul sarcinilor repetate şi astfel la multipare anexele au tendinţă să cadă şi mai profund în cavitatea retro-uterină. În unele cazuri patologice ele pot ajunge aproape de punctul cel mai decliv al peritoneului.

In timpul sarcinei anexele se deplasează in sus şi părăsesc cavitatea pelviană în ultimele luni.

Raportările ovarului variază dela nulipare la multipare. Faţa laterală a ovarului repauzează pe peretele lateral al micului bazin, sub strâmtoarea superioară într'o regiune numită <u>foseta ovariană</u>. De fapt nu există o depresiune reală a peritoneului la acest nivel decât în cazurile de slăbire accentuată. Foseta ovariană la nulipare /a lui Krause/ este delimitată în felul următor: în sus - de vasele iliace externe, în jos - de artera uterină şi ombilicală, înainte - de inserţia parietală a ligamentului larg, iar înapoi - de ureter şi de vasele hipogastrice. Prin intermediul peritoneului parietal, care acoperă elementele de mai sus, faţa laterală a ovarului vine în raport cu pachetul vasculo-nervos obturator, care explică fenomenele de nevralgie obturatoare observate în cursul unor inflamaţii anexiale.

La multipare, ovarul are tendinţa să se deplaseze mai înapoi şi mai jos; El se găseşte între ureter şi artera uterină care se află înainte şi sacru, care este înapoi. /foseta lui Claudius/ Prin intermediul peritoneului ovarul vine în raport la acest nivel cu ramurile vaselor hipogastrice şi mai ales cu pachetul vasculo-nervos fesier.

Faţa internă a ovarului este acoperită de pavilionul trompei uterine şi de mezosalpinge. Astfel ovarul se găseşte într'o adevărată pungă peritoneală care este formată lateral de peritoneul parietal iar medial de mezosalpinge.

<u>Explorare şi căi de acces</u>: Ovarul se explorează cu ajutorul palpării bimanuale, prin vagin şi deprimând peretele abdominal anterior.

Pentru a repera ovarul prin intermediul peretelui abdominal palpăm la nivelul mijlocului liniei care uneşte spina iliacă antero-superioară cu marginea superioară a simfizei pubiene. Se simte la acest nivel proeminenţa psoasului şi medial şi sub el se găseşte ovarul. Când ovarul este depla-

sat, la multipare sau in imprejurări patologice şi descinde mai prafund in cavitatea retro-uterină el devine mai accesibil explorării prin tuşeul vaginal sau chiar rectal.

Ovarul se exploreaza chirurgical in timpul intervenţiilor. Aceasta explorare poate fi dificilă din cauza aderenţelor.

Ovarul şi anexele se pot aborda fie pe cale abdominală prin laparotomie, fie pe cale vaginală.

TOPOGRAFIA UTERULUI.

Uterul este un organ musculos, cavitar in care se desvoltă oul fecundat. Uterul are forma unui con turtit dinainte inapoi şi i-se descrie un col, un istm şi un corp.

Corpul are o faţă anterioară şi una posterioară, două margini laterale şi o margine superioară numită şi fundul uterului. Istmul separă corpul de col şi se prezintă sub forma unui şant accentuat inainte şi pe laturi. Colul este impărţit prin inserţia vaginului intr'un segment supra- şi unul intra-vaginal. In interiorul organului există o cavitate impărţită in cavitatea corpului şi cavitatea colului= canalul cervical. Cavitatea este căptuşită de o mucoasă care este netedă in cavitatea colului şi neregulată la nivelul canalului cervical.

Dimensiunile uterului la nulipare sunt următoarele: 6,5 cm lungime, 4 cm lărgime la corp şi 2,5 cm la col, şi o grosime de 3 cm.

Situaţie.

Uterul se găseşte in mod normal pe linia mediană a cavităţii pelviene, intre rect şi vezică, deasupra vaginului şi sub cavitatea abdominală. Ca şi majoritatea organelor pelviene, uterul proemină in cavitatea peritoneală avand o portiune acoperită de seroasă şi o porţiune subperitoneală, situată in spaţiul pelvisubperitoneal.

Porţiunea peritoneală se găseşte intre cele două foiţe ale septului transver-

sal,care imparte bazinul intr'o cavitate pre- şi una retro-uterină.Uterul se află între aceste două foiţe pe linia mediană. De o parte şi de alta a lui,foiţele se lipesc şi formează ligamentele largi,care leagă uterul de pereţii laterali ai excavaţiunii pelviene.Porţiunea subperitoneală se găseşte intr'o lojă numită spaţiul pericervical.Acest spaţiu este delimitat înainte de vezica urinară,pe lături de pereţii laterali ai excavaţiunii iar înapoi de rect. Spaţiul pericervical este umplut de ţesut celulo-grăsos,ce se continuă cu restul ţesutului celular din spaţiul pelvisubperitoneal şi care înconjoară extremitatea superioară a vaginului,vezica,rectul,etc.Lateral grăsimea lojei cervicale se continuă cu ţesutul celular dela baza ligamentului larg.Procesele inflamatorii,etc.,care se desvoltă în spaţiul pelvisubperitoneal se înţelege că nu vor rămâne cantonate numai în jurul unui organ ci având în vedere aceste conexiuni se întind deobiceiu în spaţiul întreg.

Poziţia uterului.

În mod normal corpul uterin formează cu colul un unghiu deschis înainte.Această situaţie a corpului faţă de col se numeşte anteflexiune.Vedem deci că uterul este încurbat şi are o direcţiune paralelă cu axul curb al bazinului.Pe de altă parte direcţia colului formează cu cea a vaginului un alt unghiu deschis deasemenea înainte.Se spune că uterul se găseşte în anteversiune. Acest unghiu face ca ansamblul utero-vaginal să descrie o curbă cu concavitatea anterioară şi care corespunde axului curb al cavităţii pelviene.

Deci poziţia normală a uterului este în anteversiune şi anteflexiune.Această poziţie nu este însă fixă.Atitudinea corpului, starea organelor din jur,presiunea abdominală,etc.,poate să modifice această dispoziţie.Uterul este un organ foarte mobil. Vezica plină împinge uterul înapoi.Distensia rectului are un efect contrar.Sub

influenţa unei impresiuni abdominale mărite organul coboară.

Pe lângă aceste deplasări normale uterul poate să ocupe o poziţie anormală, deplasări patologice mai mult sau mai puţin fixe. El poate suferi o mişcare de basculare în jurul unui ax transversal, trecând prin partea mijlocie a uterului. În timpul acestei basculări corpul se deplasează în sens invers cu colul. Astfel poate lua naştere o retroversie a uterului. Există şi deplasări laterale - latero-versiuni. Deasemeni unghiul dintre col şi corp poate să fie modificat şi să existe şi retro- şi o latero-flexiune.

Aceste poziţii anormale dau deobicei în o serie de tulburări funcţionale, care comprimă organele din jur, etc.

Mijloace de fixare. Mobilitatea fiziologică a uterului are anumite limite. Uterul este bine fixat şi mobilitatea lui nu-i schimbă în fond prea mult situaţia pe care o ocupă în cavitatea pelviană.

Distingem mijloace care asigură direcţia uterului, mijloace care asigură poziţia lui şi mijloace de susţinere.

Mijloacele care asigură direcţia uterului sunt reprezentate prin ligamentele peritoneale şi subperitoneale. Astfel amintim ligamentul rotund, ligamentele utero-sacrate, ligamentele largi. Aceste formaţiuni au fost denumite mijloace de suspendare, ele însă limitează mai mult deplasările exagerate ale uterului. Ligamentele rotunde sunt două cordoane care conţin fibre conjunctive şi musculare netede. Ele se desprind depe unghiul supero-extern al corpului, trec între foiţele ligamentului larg, unde ridicând peritoneul formând aripioara anterioară se angajează în canalul inghinal şi se termină la nivelul muntelui lui Venus şi al buzelor mari. În totalitate ele descriu un arc cu concavitatea antero-internă şi limitează într'o oarecare măsură deplasările posterioare ale uterului.

Ligamentele utero-sacrate sunt două plici peritoneale antero-posterioare, care

unesc colul uterin de primele vertebre sacrate. Scheletul acestor ligamente este format de lamele sacro-recto-genito-pubiene. Pe lângă ele, între foiţele peritoneale se mai găseşte ţesut celular, fibre conjunctive, musculare netede şi ramuri nervoase din plexul hipogastric şi vase.

Ligamentele utero-sacrate sunt elastice, dar rezsitente şi împreună cu ligamentele rotunde asigură poziţia de anteversiune a organelor.

Ligamentele largi pe care le vom studia într un capitol separat limitează deplasările laterale ale uterului.

Elementele care asigură poziţia uterului.

Sunt formaţiuni conjunctive din spaţiul pelvisubperitoneal. Amintim astfel aponevrozele sacro-recto-genito-pubiene şi un număr de fibre care fixează colul uterin de pereţii laterali ai excavaţiunii pelviene. Aceste fibre au o direcţiune transversală situată la nivelul bazei ligamentelor largi şi constitue aşa numitul ligament cardinal sau al lui Mackenrod. Aceste formaţiuni fixează colul uterin într'o poziţie centrală în cavitatea pelviană.

Mijloacele de susţinere ale uterului au rolul cel mai important în menţinerea în poziţie a organului. Aceste mijloace sunt reprezentate prin musculatura perineului şi ridicătorii anali. Aceşti muşchi, prin tonicitatea lor, ţin centrul tendinos al perineului într'o tensiune continuă. Uterul se fixează la nivelul porţiunii superioare a peretelui anterior al vaginului- care prin tonicitatea sa ajută la menţinerea anteversiei uterine. Peretele anterior al vaginului se reazimă pe cel posterior. Pe de altă parte extremitatea inferioară a vaginului este susţinută prin centrul tendinos al perineului. Astfel uterul este susţinut şi menţinut în poziţie prin intermediul vaginului de către tonicitatea sau chiar contracţia activă /în efort/ a musculaturii plan-

şeului pelvian şi a perineului.Dacă aceste elemente sunt deficiente,dacă punctul lor comun de inserţie -centrul tendinos- este distrus /rupturi in cursul naşterii/ sistemul de susţinere se defecteaza şi cu timpul cedând şi celelalte mijloace de fixare se produce un prolaps uterin.

Raporturile uterului.Raporturile cu peritoneul au fost in parte expuse.Seroasa acoperă jumătatea superioară a feţei anterioare,fundul şi in intergime faţa posterioară a uterului.Marginile laterale nu vin in contact direct cu peritoneul fiind situate intre cele două foiţe ale ligamentului larg.

Raporturile corpului uterin.Faţa anterioară a corpului vine in raport,prin intermediul fundului de sac vezico-uterin cu faţa postero-superioară a vezicei urinare.

Faţa posterioară este in raport cu rectul prin intermediul cavităţii recto-uterine.De cele mai multe ori intre rect şi vezică se interpun ansele intestinale subţiri şi colonul ilio-sigmoidian,care astfel vine in raport direct cu faţa posterioară a uterului.

Marginile laterale vin in contact cu sinuozităţile arterei uterine care urcă dealungul lor,abandonând numeroase ramuri pentru uter.

Marginea superioară sau fundul uterului vine in raport cu ansele intestinale.

Raporturile colului uterin.Pe col se inseră extremitatea superioară a vaginului. Linia de inserţie are o direcţie oblică in jos şi inainte.Această linie divizează colul din punctul de vedere al raporturilor intr'o porţiune supra vaginală şi una vaginală.

Porţiunea supravaginala se găseşte in spaţiul pericervical,descris anterior. Această porţiune vine in raport inainte cu vezica.Cele două organe sunt separate printr'un strat de ţesut celular şi deslipirea lor una de alta este posibila in cazul intervenţiilor chirurgicale.Inapoi por-

ţiunea supravaginală vine în raport cu rectul ,prin intermediul fundului de sac al lui Douglas.Lateral ea vine în raport cu ţesutul celular din baza ligamentului larg. În acest ţesut celular se încrucişează artera uterină cu uterul.Încrucişarea se află la aproximativ 1,5-2 cm lateral de col.

Porţiunea intravaginală a colului proemină în cavitatea vaginlui şi este înconjurată de un şanţ circular,domul vaginului. Această porţiune are o formă de con sau de segment de sferă şi din cauza inserţiei oblice a vaginului are o lungime de 6-7 mm. înainte şi de 17-18 mm înapoi.La varful porţiunii vaginale se deschide orificiul extern al canalului cervical.Acest orificiu este rotund şi regulat la virgine.La multipare se prezintă din contra ca o crăpătură transversală,limitată de o buză anterioară şi de un a posterioară./fig.69/

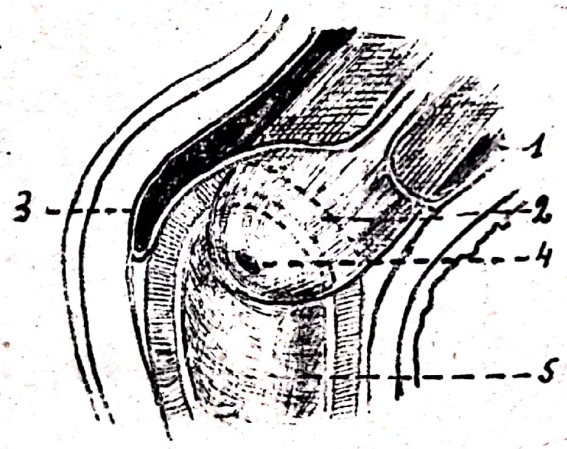

Fig. No. 69.

1. Fundul de sac vezico-uterin 2. Colul uterin. 3. Fundul de sac al lui Douglas. 4. Orificiul extern al colului. 5. Vagin.

<u>Vasele şi nervii uterului</u>,vor fi descrişi odată cu studiul ligamentelor largi.

<u>Explorare şi căi de acces</u>.Porţiunea vaginală a colului este singurul segment al uterului care se poate explora prin inspecţie.Acest examen se face după o dilatare prealabilă a vaginului cu ajutorul valvelor.

Metoda cea mai obişnuită de explorare a uterului este metoda bimanuală.Uterul este prins între degetele celor două mâini,unele deprimând peretele abdominal anterior şi fixând prin intermediul lui fundul uterin iar altele pal-

până colul prin tuşeu vaginal.Cu ajutorul acestei manopere se explorează marimea,consistenţa ,mobilitatea şi direcţia uterului precum şi modificările patologice pe care le prezintă.

Cavitatea uterină se explorează cu ajutorul histerometrului,care este o sondă curbă gradată in cm şi care se introduce prin vagin şi orificiul extern al colului.Această explorare ne dă indicaţiuni asupra lungimii cavităţiiuterine şi asupra direcţiei organului.

Explorarea radiologică a uterului şi trompei se face după ce se introduce in cavitatea lor o substanţă de contrast.Metoda se numeşte hitero-salpingo-grafie.Cu ajutorul ei ne putem da seama de forma cavităţii uterine,de permeabilitatea trompelor, de unele devieri ale uterului,malformaţiuni congenitale şi de o serie de alteraţiuni patologice.

Uterul se abordează fie pe cale abdominală prin laparotomie,fie pe cale vaginală.

TOPOGRAFIA TROMPEI UTERINE.

Trompele uterine sunt două conducte situate in marginea superioară a ligamentelor largi prin care ovulul trece in cavitatea uterină.In lumenul lor,in porţiunea laterală,se face fecundarea ovulului de către spermatozoid.Canalul tubar comunicând la nivelul celor două extremităţi cu peritoneul şi cu cavitatea uterină realizează astfel legătura cavităţii peritoneale,la femeie cu exteriorul prin intermediul aparatului genital.

Trompa uterină are o porţiune interstiţială,cuprinsă in grosimea peretelui uterin,un istm,o ampulă şi un pavilion.

Istmul iă naştere la nivelul unghiului lateral al uterului,are o lungime de 3-5 cm,şi o formă cilindrică.

Ampula trompei este de dimensiuni mai mari ca istmul /7-8 cm lungime şi 7-8 mm

diamteru/.Are o direcţie curbă,descriind o ansă cu concavitatea inferioară,fiind aşezată peste polul superior al ovarului.

Pavilionul are o formă de pâlnie cu marginea liberă,circomferinţa- neregulată,formând o serie de ciucuri.Suprafaţa exterioară a pevifionului este tapetată de peritoneu,care se opreşte la nivelul circomferinţei.Suprafaţa axială este neregulată, prezintă o serie de plice şi se aplică peste faţa internă a ovarului.La nivelul vârfului pavilionului se găseşte orificiul abdominal al canalului tubar prin care cavitatea peritoneala comunică cu lumenul aparatului genital.

Interiorul trompei este percurs de un canal cu o supr faţp neregulată,tapetată de o mucoasă şi prezentând o serie de plice longitudinale.In canalul tubar are loc întâlnirea dintre spermatpzoid şi ovul.Oul fecundat in loc să coboare până in cavitatea uterină cum se întâmplă deobiceiu se poate fixa in mod anormal la nivelul trompei,începând să se desvolte alci constitue astfel o sarcină extrauterină. Cum însă trompa are pereţii mai slabi şi nu prezintă condiţiunile necesare desvoltării,sarcina extrauterină nu ajunge aproape niciodată la termen.Ea este întreruptă /luna 3-4 deobiceiu/ prin accidente diverse printre care amintim ruptura trompei cu hemoragia internă consecutivă,in cavitatea peritoneală.

Astupsrea lumenului trompelor are ca consecinţă sterilitatea.

Situaţie şi raporturi.Trompa uterină se găseşte in marginea superioară a ligamentului larg intre foiţele peritoneale.Ea este fixată prin mezo-salpinge,prin contiuitatea cu uetrul şi prin ligamentul tubo-ovarian.Ampula inconjoară polul superior al ovarului iar pavilionul se aplică peste faţa tubară a ovarului.

Trompa este un organ mobil dar ampula şi pavilionul sunt legate de ovare şi se deplasează impreună cu ele.

Am văzut că trompa şi cu ovarul constitue anexele uterului. In mod normal anexele sunt situate în cavitatea retro-uterină şi situaţia lor devine din ce în ce mai posterioară şi inferioară, în urma sarcinilor repetate, sarcini care destind mijloacele lor de fixare. Porţiunea transversală a trompei vine în raport înainte cu ligamentul rotund iar înapoi cu cel utero-ovarian.

Porţiunea externă /ampula şi pavilionul/ au raporturi comune cu ovarul. Anexele vin în raport, la dreapta cu faţa posterioară a ligamentelor largi, cu ansele intestinului subţire şi mai la distanţă cu cecul şi apendicele, când aceste ocupă poziţie joasă. După unii autori există chiar o plică a peritoneului care leagă ovarul cu apendicele /plica apendiculo-ovariană/

In partea stângă anexele sunt de cele mai multe ori ascunse într'un şanţ delimitat înainte de faţa posterioară a ligamentelor largi iar înapoi de colonul şi mezocolonul ileo-sigmoidian. Acestea acoperă anexele care astfel de cele mai multe ori vin în raport direct cu ansele subţiri care descind în bazin.

Vasele şi nervii. Vor fi descrişi odată cu ligamentele largi.

Explorare şi căi de acces. Explorarea trompelor se face cu ajutorul palpării bimanuale şi ametodelor radiografice /histero-salpingografie/ şi chirurgical în timpul intervenţiilor.

Căile de acces sunt reprezentate prin calea peritoneală şi cea vaginală.

LIGAMENTELE LARGI.

Ligamentele largi sunt 2 plice peritoneale, care leagă uterul de pereţii laterali ai excavaţiunii pelviene.

Peritoneul formează un sept transversal, care imparte cavitatea pelviană într'un compartiment anterior /preuterin/ şi unul posterior /retro-uterin/. Septul este format din două foiţe, una anterioară

şi alta posterioară.Pe linia mediană între ele se găseşte uterul.Lateral cele două foiţe se alipesc formând ligamentele largi. Dar trebue să accentuăm de acum că alipirea dintre cele două foiţe nu este completă. Intre ele se află un strat de o grosime variabilă,de ţesut celular şi o serie de organe./fig.7o/

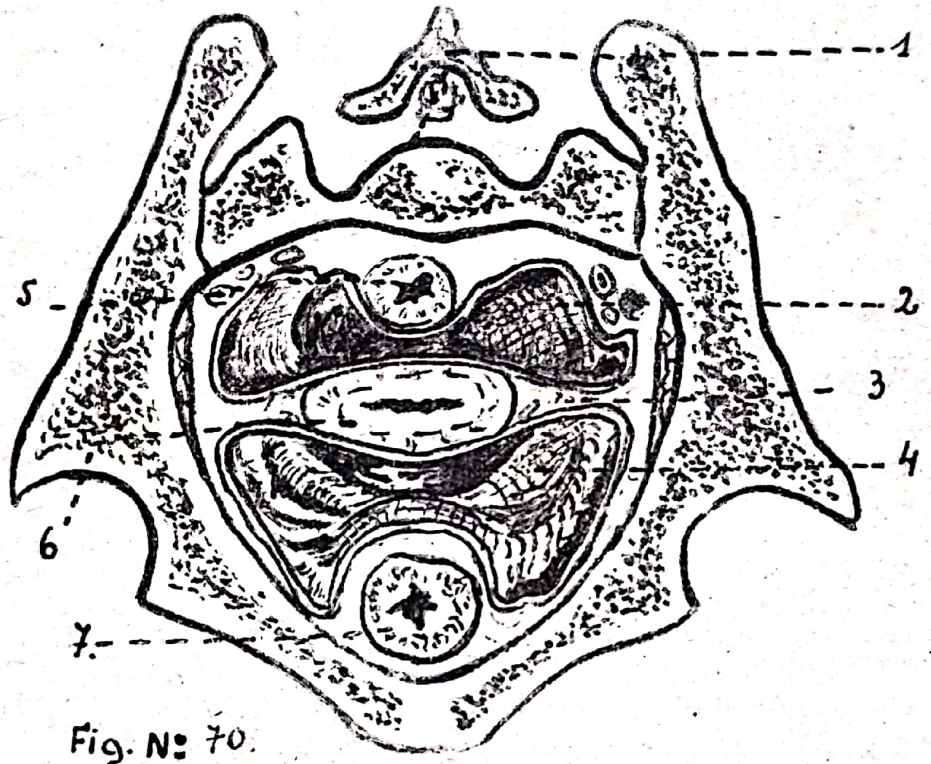

Fig. N: 70.
1. Sacrul. 2. Cavitatea retro-uterină. 3. Ligamentul larg. 4. Cavitatea preuterină. 5. Rect. 6. Uter. 7. Vezica-urinară.

Ligamentele largi se prezintă ca o formaţiune pătrulateră dispusă în mod schematic în plan frontal.Faţa lor anterioară priveşte cavitatea preuterină. Cea posterioară este mai întinsă ca precedenta şi delimitează cavitatea retro-uterină.Marginea medială se fixează pe marginea laterală a uterului.Marginea laterală se prinde pe peretele lateral al excavaţiunii pelviene,iar marginea inferioară răspunde

planşeului pelvian pe care însă nu-l atinge. Marginea superioară conţine trompa uterină. La nivelul marginii superioare cele două foiţe peritoneale /anterioare şi posterioare/ se continuă, iar la nivelul celorlalte margini diverg şi se continuă cu peritoneul uterului /marginea internă/ sau cu peritoneul parietal /marginea inferioară şi laterală/.

Peritoneul ligamentelor largi este ridicat de ligamentul rotund formând aripioara anterioară şi de ligamentul utero-ovarian, aripioara posterioară.

Ligamentele largi prezintă o porţiune superioară, subţire care se numeşte mezo-salpinge şi una inferioară mai groasă care se numeşte mezo-metriu. Mezo-salpingele conţine trompa şi la nivelul ei între cele două foiţe peritoneale nu există decât un strat redus de ţesut celular. Ea are o formă triunghiulară cu vârful la uter, cu baza liberă, cu marginea superioară conţinând trompa şi cu cea inferioară corespunzând ligamentului utero-ovarian. Mezo-salpingele este o formaţiune peritoneală foarte mobilă, care în stare normală cade în cavitatea retro-uterină, împreună cu trompa. Trompa şi cu mezo-salpingele formează împreună aripioara superioară a ligamentului larg.

Sub numele de mezo-metriu se înţelege restul ligamentului larg, porţiunea sa inferioară, mai groasă. De pe faţa posterioară a ligamentului larg se detaşează, aproape de marginea sa parietală o plică peritoneală scurtă numită mezoovarium, care după cum am văzut se inseră pe marginea anterioară a ovarului.

Ligamentele largi leagă uterul de pereţii laterali ai excavaţiei pelviene şi îi limitează deplasările laterale. În general ele sunt însă organe mobile, au aceeaşi direcţie ca şi uterul şi îl urmează în toate deplasările sale. În cazul unui uter în poziţie normală /anteversie-flexie/ ligamentele largi au o direcţie de sus în jos şi dinainte înapoi.

Între cele două foiţe ale mezometrului se găseşte o lamă destul de groasă de

ţesut celular, în care găsim ligamentul rotund şi pediculii vasculo-nervoşi ai uterului şi a anexelor sale. Baza ligamentelor largi /marginea inferioară/ este groasă şi se mai numeşte parametru. Aici găsim o cantitate mare de ţesut celular cu fibre musculare netede. Acest ţesut celular este traversat de o serie de elemente vasculo-nervoase şi se continuă în jos cu ţesutul celular al spaţiului pelvi-subperitoneal, cu care propriu zis formează o unitate.

În rezumat, în grosimea ligamentului larg, între cele două foiţe peritoneale se găsesc următoarele organe: trompa uterină, ligamentul rotund, ligamentul utero-ovarian, vasele şi nervii uterului şi anexele lor precum şi un strat de ţesut celulo-grăsos, prelungire a grăsimii spaţiului pelvi-subperitoneal.

Vascularizaţia arterială a aparatului genital feminin este asigurată de artera ovariană /ramura aortei abdominale/ şi de artera uterină/ramura a hipogastricei/ Artera ovariană ajunge la acest organ prin interiorul mediul ligamentului lombo-ovarian. Atingând ovarul artera dă o ramură tubară internă /ramură a uterinei/ şi după ce a abandonat o serie de ramuri ovariene se anastomozează cu artera uterină.

Artera uterină descrie un traect curb şi prezintă trei porţiuni: parietală, transversală şi latero-uterină. În porţiunea parietală artera repauzează pe obturatorul intern şi descinde paralel cu ureterul care se găseşte medial de ea.

În porţiunea transversală, ureterul şi artera uterină se despart. Ureterul îşi continuă direcţia descendentă în jos şi înainte iar artera uterină trece înainte şi deasupra lui, descriind un arc şi abordând marginile laterale ale uterului. Are loc astfel o încrucişare între ureter şi artera uterină încrucişare situată la 1,5 până la 2 cm lateral de colul uterin şi la 1,5 distanţă de fundul de sac lateral al vaginului. Această

incrucişare are loc in parametru, la baza ligamentelor largi./fig.71/

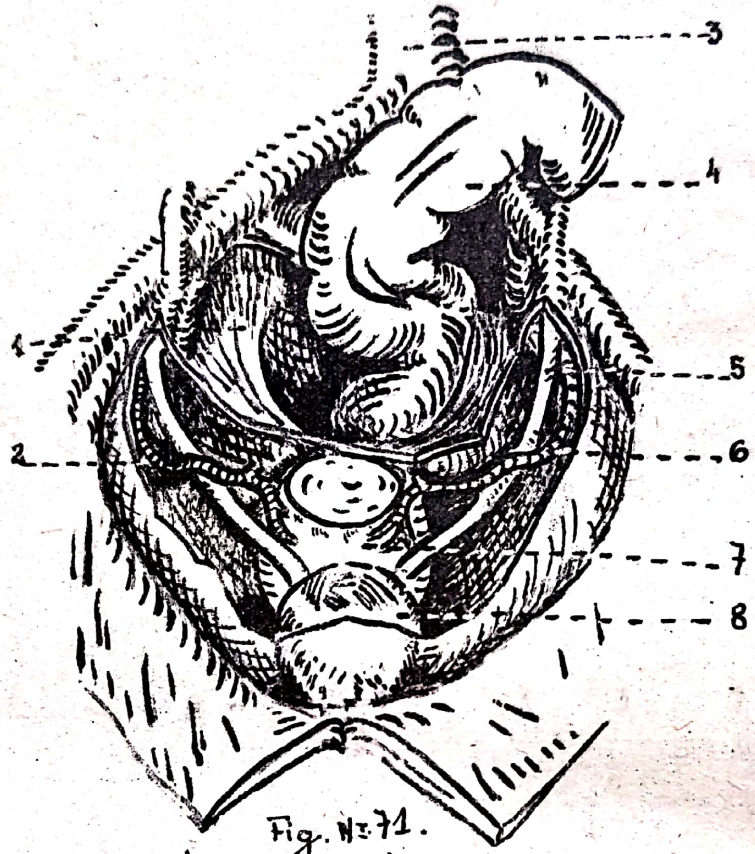

Fig. Nr.71.

1. Plicele utero-sacrale. 2. Incrucişarea uterinei cu ureterul. 3. Aorta. 4. Colon sigmoid. 5. Ureter. 6. Artera uterină. 7. Colul uterin. 8. Vezica urinară.

Ea are o mare importanţă in chirurgia regiunii.

După incrucişare artera îşi schimbă direcţia formând o cröşă, crosa uterinei- iar după aceea se alipeşte de marginile laterale ale uterului. Artera uterină este flexuoasă şi dă o serie de ramuri dintre care semnalăm: arterele vezicale inferioare, artera cervico-vaginală /ia naştere imediat

mial de încrucişarea cu uterul /şi colateralele pentru uter.

Ramurile terminale sunt în număr de două: artera tubară internă care se anastomozează cu cea externă din ovariană şi ramura fundului uterin. Ligamentul rotund posedă o arteră care provine din epigastrice şi care se anastomozează cu ramura provenită din uterină.

Venele aparatului genital sunt numeroase şi anastomozându-se formează un plex bogat.

Venele tubo-ovariene, venele ligamentului rotund şi cele uterine, concurează la alcătuirea acestui plex, mai desvoltat de-alungul marginilor laterale ale uterului, pe traectul arterei uterine.

Plexurile vânoase intraligamentare se anastomozează larg cu plexurile din jurul vezicei, vaginului şi rectului. Din această cauză există o legătură strânsă între circulaţia diferitelor organe pelviene şi congestia unui organ se întinde şi la organele învecinate, etc.

Între foiţele ligamentului larg se găsesc şi o serie de ganglioni şi colectoare limfatice precum şi ramuri nervoase vegetative.

TOPOGRAFIA VAGINULUI.

Vaginul este un conduct musculo-membranos, care se întinde dela colul uterin la vulvă. Vaginul se găseşte pe linia mediană şi în stare normală descrie o uşoară curbă cu concavitatea posterioară. În împrejurări normale cavitatea vaginală este o cavitate virtuală, pereţii vaginului fiind în contact. Pe secţiuni transversale vaginul apare turtit transversal în partea anterioară şi antero-posterior în zona mijlocie./cavitatea imitând un H, majuscul./În partea superioară vaginul are o formă cilindrică, înconjurând colul uterin.

Loja vaginală. Vaginul se găseşte în spaţiul pelvisupperitoneal iar extremitatea sa superioară traverseazâ planurile perineului anterior. El este conţinut într'un compartiment al spaţiului pelvi-subperitoneal, numit loja vaginală. Această lojă este delimitată în felul următor: înainte de vezica urinară şi uretră, înapoi- de rect, iar lateral- de ridicătorii anali. Loja este închisă în jos de aderenţele vaginului de perineu iar în sus ea se continuă cu restul spaţiului pelvi-subperitoneal.

Loja este mai largă în partea superioară şi mai redusă în partea inferioară, unde cei doui roticători se apropie şi unde vaginul traverseazâ hiatul uro-genital, pentru ca după aceasta să pătrundă în grosimea perineului.

Loja vaginală conţine un strat de ţesut celulo-grăsos prin care trec vase şi nervi, care înconjoară vaginul.

Mijloace de fixare. Vaginul este fixat la nivelul celor două extremităţi. Extremitatea superioară se inseră pe colul uterin. Propriu zis această inserţie nu se face la nivelul extremităţii superioare ci la nivelul feţei anterioare în porţiunea superioară. Extremitatea superioară propriu zisă a vaginului este reprezentată prin fundul de sac posterior al vaginului. Pe de altă parte formaţiunile fibroase care contribue la fixarea uterului, aponevroza sacro-recto-genito-pubiană şi ligamentul cardinal se inseră deasemenea şi pe extremitatea superioară a vaginului. Astfel această extremitate este bine fixată. Extremitatea inferioară este deasemenea solid fixată de perineul anterior pe care-l traverseazâ. Într'adevăr vaginul prezintă aderenţe strânse cu planurile fibro-musculare ale perineului ca, aponevroza perineală mijlocie, musculatura organelor erectile, centrul tendinos, etc. În plus vaginul aderă intim de uretră în partea anterioară.

Raporturi, fața anterioară a vaginului vine în raport cu porțiunea terminală a ureterelor, cu vezica urinară și cu uretra. Între vezică și vagin există un strat celular lax, care permite separarea celor două organe. Mai jos, din contra uretra aderă puternic de vagin prin intermediul unui strat subțire de țesut celular dens și separarea lor este aproape imposibilă.

Fața posterioară a vaginului vine în raport pe o întindere de aproximativ 2cm cu peritoneul fundului de sac al lui Douglas. Sub peritoneu vaginul vine în raport cu rectul. Conexiunile celor două organe sunt slabe, se fac prin intermediul unui strat celular lax în care coboară o lamă de coalescență, fascia recto-vaginală, analoagă cu aponevroza prostato-peritoneală dela bărbat. În partea inferioară a feței posterioare, vaginul și rectul diverg. la naștere între ele un spațiu triunghiular pe secțiune numit triunghiul recto-vaginal. În acest triunghiu se află centrul tendinos al perineului.

Pereții laterali sau mai bine zis marginile laterale ale vaginului vin în raport cu țesutul celular care umple loja vaginală și cu elementele vasculo-nervoase dela acest nivel.

În porțiunea inferioară, perineală, vaginul vine în raport lateral cu ridicătorii anali, fascia perineală mijlocie, mușchiul transvers profund, glandele lui Bartholin, bulbii vaginului și constrictorul vulvar.

Suprafața interioară a vaginului este tapetată de o mucoasă și prezintă o serie de neregularități. Astfel găsim pe fața anterioară și pe cea posterioară câte o coloană, proeminentă dela care pleacă pliciri transversale. Coloana musculară anterioară se termină în jos printr'o umflătură numită tubercul vaginal, situat imediat înapoia meatului urinar.

În partea superioară, coloana musculară anterioară se bifurcă puțin sub fundul

de sac anterior al vaginului, delimitând un triunghiu numit al lui Pawlick, care corespunde triunghiului lui Lieutaud din vezica urinară.

La nivelul extremităţii superioare a vaginului se formează un fund de sac circular, la nivelul inserţiei uterine, care înconjoară porţiunea vaginală a colului. Acest fund de sac sau domul vaginal este împărţit în mod artificial într'un fund de sac posterior cel mai profund şi care vine în raport cu fundul de sac al lui Douglas, două funduri de sac laterale şi unul anterior, cel mai puţin profund. Extremitatea inferioară a vaginului este astupată de himen la virgine.

Vase şi nervi. Arterele provin din hipogastrice- artera vaginală, uterina, vezicala inferioară, ruşinoasa internă şi hemoroidala mijlocie.

Vasele formează un plex vaginal care se anastomozează cu celelalte plexuri din bazin. Venele vaginale se varsă în vena hipogastrică fie direct, fie prin intermediul afluenţilor săi.

Limfaticele se varsă în ganglionii iliaci externi şi interni.

Nervii sunt ramuri din plexul hipogastric.

Explorare şi căi de acces. Vaginul se explorează prin tuşeu vaginal. Am văzut mai sus că această manoperă serveşte însă şi la explorarea altor organe pelviene ca: uterul, anexele, vezica, ureterul, /porţiunea terminală/, uretra, rectul, parametrul, fundul de sac al lui Douglas şi conţinutul lui. Dar aceste organe nu se explorează numai prin vagin ci se şi poate interveni asupra lor pe această cale. Astfel se poate extirpa uterul prin vagin, /histerectomie vaginală/, se deschid colecţiunile din fundul de sac al lui Douglas /colpotomie/, etc.

Suprafaţa interioară a vaginului se mai poate explora prin tuşeu rectal.

Pereţii vaginului se pot aborda fie prin cavitatea vaginală fie prin fosa ischio-rectală şi spaţiul pelvi-subperitoneal.

PORTIUNEA INTRAPELVIANA A URETERELOR.

In această porţiune ureterul are o direcţie şi o dispoziţie care prezintă multe analogii cu cea dela barbat.

Astfel şi la femeie ureterul prezintă un segment parietal, unul transversal şi unul intravezical.

Porţiune descendentă sau parietală merge paralele cu vasele hipogastrice, fiind in raport cu fosetele ovariene. Porţiunea transversală, prezintă raporturile cunoscute cu artera uterină. Trebue să precizăm insă că ureterele trec doar la baza ligamentelor largi, sunt situate sub acest ligament şi nu pătrund intre foiţele lui. După incrucişare ureterele se apropie de pereţii laterali ai vaginului, pe urmă trec pe faţa anterioară a acestuia, in ţesutul celular dintre vagin şi vezica urinară şi se termină vărsându-se in aceasta din urmă, la nivelul trigonului.

TOPOGRAFIA VEZICEI URINARE LA FEMEIE.

Dispoziţia vezicei urinare este identică la bărbat şi la femee. Variază doar raporturile posterioare pe care le-am studiat in capitolele precedente. Vezica vine in raport posterior şi subperitoneal cu uterul şi cu extremitatea superioară a vaginului.

TOPOGRAFIA URETREI LA FEMEIE.

Uretra la femee este mult mai scurtă ca la bărbat şi se intinde dela colul vezicei urinare până la vulvă. Are o direcţie

oblică in jos şi inainte totuşi foarte apropiată de verticală. Descrie o uşoară curbă cu concavitatea anterioară. Lungimea uretrei este de aproximativ 3-4 cm iar calibrul de 6-7 mm. Uretra feminină este foarte elastică şi dilatabilă.

Raporturi. Uretra la femeie are o porţiune pelviană şi una perineală. Porţiunea pelviană este in raport inainte cu simfiza pubiană, cu ligamentele pubo-vezicale şi cu plexul lui Santorini. Inapoi uretra vine in raport cu vaginul de care aderă intim, iar pe laturi cu fascia pelvis şi ridicătorii anali. Porţiunea perineală traversează diafragmul uro-genital şi sub acesta este in raport la distanţă cu formaţiunile erectile.

Explorarea şi căi de acces.

Uretra se poate explora prin sondaj, endoscopie şi prin tuşeu vaginal. Căile de acces sunt cea vaginală, endouretrală şi suprasimfizară.

□ □ □

P E R I N E U L .

Sub denumirea de perineu se intelege totalitatea părţilor moi care inchid in jos excavaţia pelviană.

Limita dintre bazin şi perineu este formată de musculatura planşeului pelvian /ridicătorii anali şi ischio-coccigieni/. Limitele superficiale ale perineului sunt următoarele: inainte- marginea inferioară a simfizei pubiene, inapoi vârful coccigelui iar lateral- şanţurile genito-crurale inainte şi marginea muşchiului fesier

mare inapoi. In profunzime perineul se intinde până la diafragmul pelvian.

Dacă unim printr'o serie de limii drepte simfiza pubiană, tuberozităţile ischiatice şi vârful coccigelui, obţinem limitele superficiale ale perineului, având o formă rombică. Linia transversală biischiatică imparte perineul in două porţiuni. Cea anterioară se numeşte perineul anterior sau uro-genital, după organele pe care le conţine iar cea posterioară, perineul ano-rectal, fiind traversat de porţiunea terminală a aparatului digestiv.

Constituţia perineului este diferită in perineul anterior şi cel posterior şi din această cauză le vom expune separat. Trebue să accentuăm insă că separaţia este destul de artificială. Intr'adevăr nu există niciun plan de separaţie cu substrat anatomic, din contră comunică perineul anterior şi cel posterior larg intre ele. Din punct de vedere clinic şi patologic separaţia ne apare deasemenea artificială.

Din punct de vedere funcţional perineul conţine două aparate diferite: un aparat de ocluziune: sfincterele, aşezate in jurul căilor de excreţie /aparatul digstiv şi genito-urinar/ şi un aparat de erecţie /corpii erectili, muşchi, vase, nervi si anexe/ataşat aparatului de reproducere/.

Cu tot aspectul morfo logic variat perineul are o dispoziţie schematica identică la bărbat şi la femee. Vom descrie la rând perineul la bărbat şi la femee.

P E R I N E U L L A B A R B A T.

PERINEUL POSTERIOR.

Perineul posterior sau ano-rectal conţine rectul perineal, care se termină in jos la nivelul anusului.

La suprafaţă se prezintă ca un şanţ

antero-posterior care se comtinuă cu şanţul interfesier.

Planuri: piele,
ţesut celular subcutanat,
fosa ischio-rectală,
planşeul pelvian,/limita profundă/
/spaţiul pelvi-subperitoneal-bazin/.

Pielea, este groasă la periferie şi se subţiează cu cât ne apropiem de orificiul anal.

Testul celular subcutanat este deasemnea mai abundent lateral şi mai redus cu cât ne apropiem de anus. In grosimea ţesutului celular găsim vasele şi nervii superficiali.

Fosele ischiorectale sunt două cavităţi umplute cu ţesut celulo-grăsos, situate de o parte şi de alta a canalului anal. Pe secţiune ele au o formă triunghiulară, prezentând câte un perete extern, intern şi inferior./fig.72/

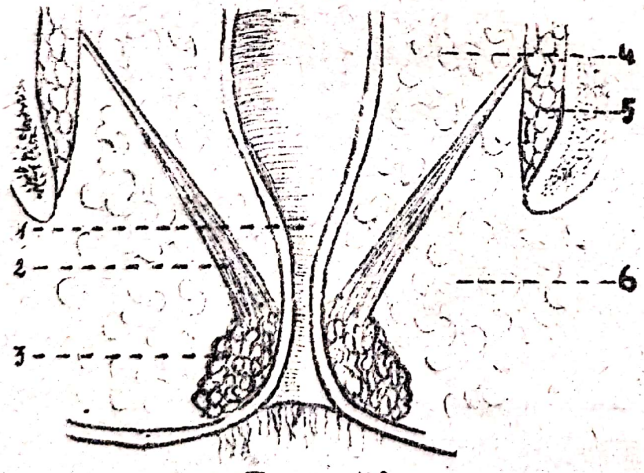

Fig No. 72.
1. rect 2 ridicator anal 3 sfinkter extern
4. Spatiul pelvi subperitoneal 5. Obturator
6. fosa ischio rectală.

Peretele inferior sau baza este formată din planurile superficiale: pielea şi ţesut celular subcutanat. Cu toate că aparent ţesutul celular subcutanat se continuă fără nici-o limită cu grăsimea, care umple fosa iachio-rectală, din punct de vedere pato-

logic aceste două formaţiuni apar ca fiind mai mult sau mai puţin distincte /infecţiile superficiale rămân deobiceiu localizate, etc./ Peretele intern este oblic in jos şi inăuntru fiind format de planşeul pelvian /ridicătorii anali şi ischio-coccigienei/, in sus şi de sfincterul striat al anusului in jos. Acest perete intern sau supero-intern separă fosa ischio-rectală de spaţiul pelvi-subperitoneal.

Peretele extern este format de faţa internă a ischionului, dublată de muşchiul ridicător anal. Alipit de acest perete şi conţinut intr'o dedublare a fasciei obturatorului găsim pachetul vasculo-nervos ruşinos intern.

Marginea superioară a fosei se găseşte la nivelul intâlnirii peretelui intern cu cel extern, la inserţia ridicătorului anal pe aponevroza obturatorului.

Fosa ischio-rectală conţine o cantitate abundentă de ţesut celular grăsos in care găsim artera hemoroidală inferioară /ramură a ruşinoasei interne/ venele cu acelaşi nume şi ramuri din nervul ruşinos intern /nervul analsau hemoroidal/.

Fosa ischio-rectală nu rămâne cantonată numai la perineul posterior ci trimite o prelungire anterioară, in perineul anterior şi una posterioară, in regiunea fesieră, intre fesierul mare şi partea posterioară a planşeului pelvian.

Organul central al perineului posterior este porţiunea terminală, perineală a rectului, canalul anal. Această porţiune incepe in dreptul vârfului coccigelui, unde rectul îşi schimbă direcţia.

Rectul perineal are o direcţie oblică in jos şi inapoi. El trece printr'un manşon muscular alcătuit de: sfincterul striat al anusului şi ridicător. Prin intermediul lor canalul anal are următoarele raporturi: inainte- cu centrul tendinos al perineului, situat in triunghiul recto-uretral, inapoi cu rafeul ano-coccigian iar lateral- cu fosa ischio-rectală. Cele două fose sunt separate intre ele prin rafeul ano-coccigian.

Cavitatea rectului perineal este virtuală în stare de repaos din cauza tonusului sfincterului.

La nivelul suprafeţei interioare se observă o serie de neregularităţi.Astfel există plice verticale 6-8 numite coloanele lui Morgagni.Acestea sunt unite la baza lor printr'o altă serie de plice transvrsale semilunare cu convexitatea spre anus numite valvulele lui Morgagni.

Vase şi nervi.Rectul perineal este irigat de vasele hemoroidale inferioare.Venele iau naştetere dintr'o reţea submucoasă foarte desvoltată numită plexul hemoroidal. Având în vedere că din acest plex iau naştere atât venele hemoroidale inferioare cât şi cele mijlocii care se varsă în hipogastrică cât şi vena hemororidală superioară care aparţine sistemului venei porte,la nivelul plexului hemoroidal se realizează o anastomoză importantă porto-cavă.

Plexul hemoroidal este mai desvoltat la nivelul rectului perineal.Alteraţia varicoasă a venelor ano-rectale constitue afecţiunea cunoscută sub numele de hemoroizi.

Inervaţia rectului perineal este asigurată de ramuri din plexul sacrat şi hipogastric.Din plexul sacrat provin nervul hemoroidal sau anal care inervează pielea anusului şi sfincterul striat.

Inflamaţiile perirectale frecvente pot da naştere la abcese ale fosei ischio-rectale şi ale spaţiului pelvi-subperitoneal. De multe ori după evacuarea acestor abcese rămân fistule numite ano-rectale deobicei fără tendinţă de cicatrizare şi care se tratează foarte greu.

Se deosebesc fistule oarbe externe /cu un orixificiu cutanat/ oar be interne /cu orificiu intestinal/ şi fistule complecte având două orificii.Aceste fistule complecte pot fi în raport cu sfincterul striat

al anusului, extra-, trans-, şi intrasfincteriene.

PERINEUL ANTERIOR.

Perineul anterioe se găseşte inaintea linie bisschiatice şi se numeşte perineul uro-genital. Această porţiune a perineului este traversată de conductul comun al aparatului genito-urinar la bărbat, uretra. Legat de perineul anterior găsim două dependinţe ale lui, regiunea peniană şi regiunea scrotală.

Inainte de a descrie planurile perineului anterior vom expune pe scurt topografia uretrei.

URETRA LA BARBAT.

Uretra este un canal musculo-membranos intins dela vezică la meatul urinar. Ea are un traect curb şi i-se descriu mai multe porţiuni.

Dela colul vezicei urinare uretra traverseazâ prostata, diafragmul uro-genital intră in grosimea corpului spongios unde se găseşte până la terminare. D in punct de vedere morfologic deosebim deci o porţiune prostatică, una membranoasă şi una spongioasă.

Porţiunea prostatică este cuprinsă in bazin, restul in perineu.

Uretra nu este rectilinie, ea descrie două curburi. Prima este situată la nivelul diafragmului uro-genital intre uretra prostatică şi cea spongioasa cu concavitatea privind simfiza pubiană. Aceasta curba se numeşte posterioară sau subpubiană.

A doua curbură este aşezată la nivelul urterei spongioase şi se numeşte curbura prepubiană sau anterioară. /fig.73/

Din punct de vedere al mobilităţii

Fig. No. 73.



1. Spatiu prevezical 2 simfiza pubiana 3 unghiul prepubian 4 uretra peniana. 5 vezica 6. veziculele seminale 7 prostata 8 uretra membranoasa 9. rect 10 bulb corp spongios.

uretra prezintă două porţiuni. Una mobilă conţinută în penis şi una fixă cuprinzând restul canalului situat între curbura prepubiană şi colul vezicei.

Curbura anterioară este variabilă dispare în erecţie şi atunci când penisul este ridicat în sus în timpul sondajului. Curbura posterioară este relativ fixă. Totuşi în cursul unor examinări speciale cum este cistoscopia de ex., uretra se poate transforma într-un conduct rectilin ceeace

denotă că nici curbura posterioară nu este absolut fixă. Din punct de vedere clinic uretra se împarte într'o uretră anterioară şi una posterioară, limita dinter ele fiind situată la nivelul diafragmului uro-genital unde este înconjurată de sfincterul striat. Din punct de vedere strict topografic distingem uretrei o porţiune pelviană, perineală propriu zisă şi peniană /pentru restul detaliilor vezi tratatele de Anatomie Descriptivă/.

Raporturile uretrei. Uretra prostatică traversează prostata fiind situată mai aproape de faţa anterioară a glandei. La origine ea este înconjurată de sfincterul neted al uretrei /situat în interiorul prostatei/. În uretra prostatică se deschid canalele ejaculatoare şi utricula prostatică.

Uretra membranoasă traversează diafragmul uro-genital. Ea este înconjurată de sfincterul striat care mai sus trece pe prostată. Uretra în această porţiune vine în raport cu plexul vânos al lui Santorini înainte, cu muşchiul transvers profund şi glandele lui Cowper înapoi, iar pe lături cu ridicătorii anali.

Uretra spongioasă este înconjurată de corpii spongioşi.

Planurile perineului anterior:

piele,
ţesut celular subcutanat,
fascia perineală superficială,
loja peniană,
diafragmul uro-genital,
prelungirea anterioară a fosei ischio-rectale,
planşeul pelvian /limita profundă/
/spaţiul pelvi-subperitoneal-bazin/.

Pielea la suprafaţă perineul anterior apare bombat la mijloc spre deosebire de cel posterior. Proeminenţa este determinată de proeminenţa bulbului corpului spongios.

Pielea este mobilă şi subţiră înainte şi devine groasă şi aderentă înapoi. Pe linia mediană se observă un rafeu rezultat din sudura buzelor crăpăturii uro-genitale.

Tesutul celular subcutanat este destul de abundent. In el găsim elementele vasculo-nervoase superficiale, vasele şi nervii perineali superficiali din pachetul vasculo nervos ruşinos intern.

Fascia perineală superficială de obicei un subţire are o formă triunghiulară cu vârful la simfiză, laturile pe ramurile ischio-pubiene şi cu baza îndreptată posterior la nivelul muşchilor transverşi superficiali.

Loja penianâ este situată între planul precedent şi diafragmul uro-genital. Lateral ea este închisă de faţa internă a ramurilor ischio-pubiene iar înapoi prin aderenţa dintre fascia perineală superficială şi cea mijlocie. / fig. 74 /

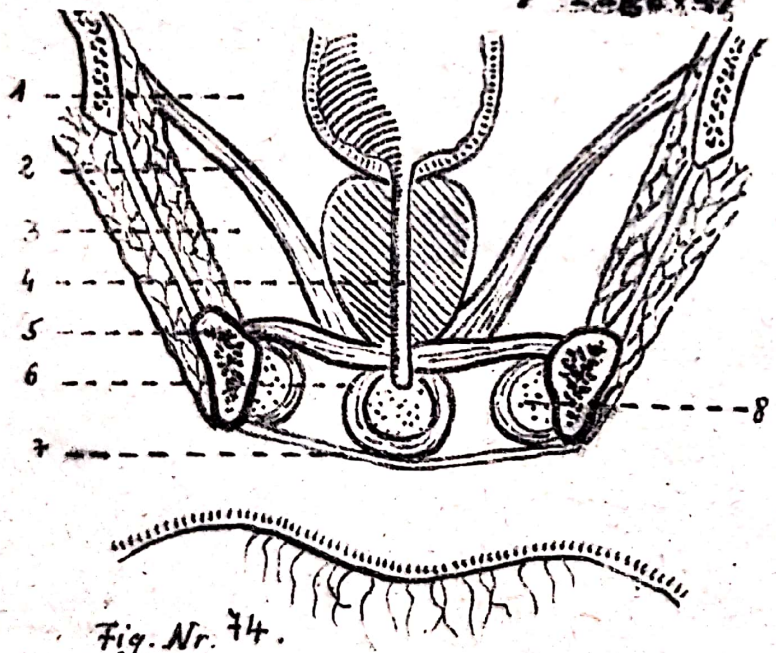

Fig. Nr. 74.
1. Spaţiul pelvi subperitoneal. 2. M. ridicător anal. 3. Prelungirea ant. a fosei ischio-rectale. 4. Uretra prostatică. 5. Diafragmul uro-genital. 6. Corpul spongios. 7. Fascia perineală superf. 8. Rădăcinile corpilor cavernoşi

Inainte loja prezintă sub simfiza pubiană o regiune peniană, scrotală şi cu planurile superficiale ale peretelui abdominal anterolateral. Loja conţine următoarele elemente: rădăcinile corpilor cavernoşi. Bulbul corpului spongios, muşchii anexaţi organelor erectile, uretra spon-

gioasă,porţiunea bulbară,glandele lui Cowper, vase şi nervi.

Diafragmul uro-genital este format de fascia perineală mijlocie/cu o foiţă superioară şi una inferioară/ care înconjoară muşchiulntransvers profund.In grosimea diafragmului uro-genital găsim vasele ruşinnase interne,nervul dorsal al penisului,uretra membranoasă şi sfincterul striat al uretrei.

Prelungirea anterioară a fosei ischio-rectale.Se găseşte dessupra diafragmului uro-genital şi este delimitată de trei pereţi ai perineului posterior.

La nivelul perineului anterior pereţii sunt formaţi: lateral de muşchiul obturator intern şi membrana obturatoare,medial de ridicătorii ânali,iar in jos de diafragmul uro-genital.Prelungirea fosei este umplută de ţesut celular grăsos ca in porţiunea principală.

REGIUNEA PENIANĂ.

Este propriu zis o prelungire a perineului anterior.Ea este formată de către penis.In constituţia penisului intră formaţiuni erectile /corpii cavernoşi şi corpii spongioşi/ înconjurate de învelişurile organului.

Planuri: piele,
dartos,
ţesut celular subcutanat,
fascia penisului,
formaţiuni erectile şi uretra peniană.

Pielea,este fină şi foarte mobilă. La nivelul extremităţii anterioare a organului ea formează o plică numită prepuţiu care acoperă glandul.Intre glan şi prepuţiu se delimitează cavitatea prepuţială iar prepu-

ţiul reflectându-se pe gland se formează între ele şanţul balano-prepuţial.

Dartosul penian este reprezentat printr'un strat de fibre musculare netede care dublează faţa profundă a pielii şi care se continuă cu dartosul scrotal.

Tesutul celular subcutanat se continuă cu stratul similar al regiunilor învecinate. Conţine puţină grăsime, in schimb are multe fibre elastice.

Fascia penis, constitue un invelis fibro-elastic care inconjoară otganele erectile. Ea se continuă inapoi cu fascia perineală superficială şi cu ligamentul suspensor.

Formaţiunile erectile sunt reprezentate prin cei doui corpi cavernoşi şi corpul spongios conţinând in grăsimea lui uretra.

R E G I U N E A S C R O T A L A.

Această regiune cuprinde testicolii cu pedicolii lor şi toate planurile care invelesc aceste organe. Regiunea scrotală este aşezată inaintea perineului sub penis şi sub simfiza pubiană.

Planuri: piele,
dartosul,
tunica celuloasă,
tunica musculoasă,
tunica fibroasă,
vaginala,

Pielea, este pigmentată subţire şi foarte elastică. Pe linia mediană găsim un rafeu pe care pornesc o serie de plici transversale.

Dartosul, este o membrană roşietică formată de fibre musculare netede, fibre conjunctive care dublează faţa profundă a pielii.

Tunica celuloasă este subţire fiind formată din tesut conjunctiv lax şi conţine vasele şi nervii superficiali.

Tunica musculoasă Peritroida, cremas-

terul/ este formată din fibre musculare striate şi are două fascicole,unul intern şi altul extern.Fibrele acetor două fascicole se distanţează între ele din ce în ce mai mult pe măsură ca coboară în jos,resfirându-se şi se inseră pe tunica fibroasă.

Tunica fibroasă: Învelește atât cordonul cât şi testicolul şi se prelungeşte prin canalul inghinal până la fascia transversalis a căruia dependinţă este.In partea superioară este subţire dar la nivelul testicolului este fibroasă şi rezistentă.

Vaginala este o seroasă care are o foiţă parietală care se aplică pe faţa profundă a fibroasei şi o foiţă viscerală care acoperă testicolul şi epididimul.Între ele se delimitează o cavitatea virtuală în stare normală dar care poate deveni reală în unele afecţiuni patologice,/hidrocel/ când poate să conţină o cantite variabilă de exudat,etc.

Vaginala provine din peritoneu de care se izolează în cursul devoltării.Comunicarea dintre ele,canalul peritoneo-vaginal, în loc să se oblitereze în cursul lunii a 9-a în cursul vieţii intrauterina poate să persiste şi după naştere parţial sau în întregime.

Această dispoziţie face posibilă apariţia herniilor inghinale congenitale prin angajarea unui organ intraperitoneal în acest traect preformat.

Alteori persistă numai un fragment izolat din fostul traect paritoneo-vaginal, formându-se astfel chiste.

Vaginala acoperă aproape în întregime suprafaţa testicolului şi a peididimului şi se insinuează între ele formând fundul de sac subepididimar.Rămâne liberă doar marginea postero-superioară a testicolului /hilul/ şi marginea medială a epididimului.

Planurile descrise anterior formează un sac alungit vertical nuit sacul scrotal divizat în două compartimente printr'un sept.El este aşezat sub penis şi înaintea perineului.

Sacul scrotal sau bursele conţin testiculii suspendaţi printr'un pedicol numit cordonul spermatic.

Cordonul spermatic este un complex de organe format de canalul deferent artera spermatică, funiculară şi deferenţială, un plex vênos anterior şi unul posterior, totul fiind inconjurat de tunica fibroasă şi fasciculele cremasterului.

P E R I N E U L L A F E M E I E :

Perineul la femeie prezintă în mod schematic o dispoziţie identică cu aceea dela bărbat.

PERINEUL POSTERIOR.

Se prezintă ca la bărbat exceptat raporturile anterioare ale canalului anal. Acest canal vine in raport cu vaginul şi între ele se formează triunghiul recto-vaginal ocupat de centrul tendinos al perineului.

PERINEUL ANTERIOR.

Este format din aceleaşi planuri ca la bărbat. Dar pe când la bărbat perineul anterior se prezintă la suprafaţă ca o proeminenţă datorită bulbului corpului spongios, la femeie găsim o crăpătură antero-posterioară numită crăpătură vulvară delimitată de formaţiunile labiale. O altă diferenţă o constitue faptul că la femeia toate planurile perineului anterior sunt traversate de două conducte, uretra şi vaginul, căile genitale fiind separate la ea de aparatul urinar. /fig.75/.

Planurile: piele,/vulva/
țesut celular subcutanat,
fascia perineală superficială,
loja bulbo-clitoridiană,
diafragmul uro-genital,
prelungirea anterioară a fosei ischio-rectale,
planșeul pelvian,/limita profundă/
/spațiul pelvi-subperitoneal bazin/.

Loja bulbo-clitoridiană are un conținut diferit de loja peniană a bărbatului. La femee în acest spațiu cuprinde cabalul bulbar, uretra, rădăcinile corpilor cavernoși, bulbii vaginului, glandele lui Bartholin și formațiunile musculare anexate aparatului erectil.

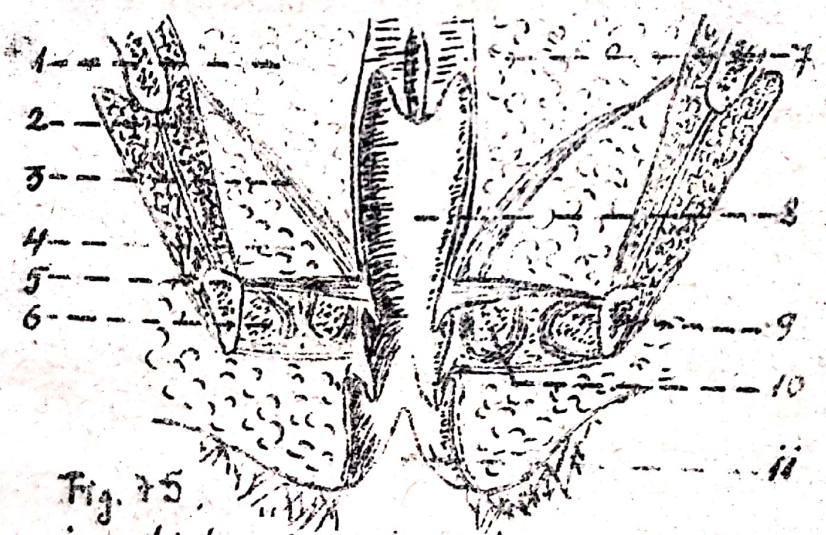

Fig. 75.

1-spațiul pelvi-subperitonial, 2-obturator [illegible] 3-ridic. anal, 4-prelungirea anterioară a fosei ischio-rectale. 5-diafragm uro-genital 6-rădăcina corpilor cavernoși, 7-uter, 8-vagin. 9-ramura ischio-pubiană, 10-bulbul vaginului, 11-vulva

□ □ □

A P E N D I C E .

M E M B R U L S U P E R I O R.

Membrul superior se imparte in următoarele segmente: umăr, braţ, cot, antebraţ şi mână.

U M A R U L .

Limite: in sus- o linie curbă formată de clavicula şi marginea superioară a omoplatului,
in jos- un plan transversal care trece sub inserţia umerală a pectoralului mare,
inainte- verticala care trece lateral de mamelă,
inapoi- marginea spinală a omoplatului.
Umărul este format de regiunea subclaviculară, deltoidiană, scapulară, axilară şi are ca suport un plan osteoarticular.

REGIUNEA SUBCLAVICULARA.

Limite: in sus-clavicula,
in jos- marginea inferioară a pectoralului mare,
medial- verticala care trece lateral de mamelă,
lateral spaţiul delto-pectoral.

Planuri: piele,
ţesut celular subcutanat,
fascia superficială,
planul musculo-aponevrotic.

Planul musculo-aponevrotic:
muşchiul pectoral mare,
" pectoral mic,
" subclavicular,
fascia clavi-coraco-axilară,

REGIUNEA SCAPULARA.

Limite: in sus- marginea superioară a omoplatului,
in jos- marginea inferioară a rotundului mare,
inafară- linia care uneşte extremitatea internă a acromionului cu împresiunea deltoidiană,
inăuntru- marginea spinală a omoplatului.

Planuri: piele,
ţesut celular subcutanat,
fascia,
planul musculo-aponevrotic /superficial şi profund./
planul scheletic.

Planul muscular aponevrotic dela nivelul fosei supraspinoase:

Planul I trapez,
" II aponevroza supraspinoasă,
" III muşchiul supraspinos,

Planul musculo-aponevrotic dela nivelul fosei subspinoase:

Planul I deltoid, dorsalul mare,
Planul II aponevroza subspinoasă,
Pladul III muşchiul subspinos, rotundul mare şi mic.

REGIUNEA DELTOIDIANA.

Limite: in sus- clavicula, acromion,
in jos- planul transversal care trece sub mer-

ţia umerală a pectoralului mare,
înainte- marginea anterioară a deltoidului,
înapoi- linia care uneşte extremitatea internă a acromionului cu impresiunea deltoidiană.
Planuri: pielea,
ţesut celular subcutanat,
fascia deltoidului,
muşchiul deltoid,
planul osteo-articular,

REGIUNEA AXILARĂ.

Are forma unei piramide patrunghiulare.

Peretele anterior: regiunea subclaviculară, mai exact fascia clavi-coraco-axilară.

Peretele posterior: fosa subscapulară/omoplat/ şi muşchii subscapulari rotundul şi dorsalul mare.

Peretele extern: articulaţia scapulo-umerală şi muşchii coraco-brahial şi biceps.

Peretele intern: peretele lateral al toracelui /coastele şi muşchii intercostali./, şi muşchiul dinţatul mare.

Baza: pielea scobiturii axilare dublată de un strat de ţesut subcutanat şi aponevroza superficială.

Vârful: pătrunde între claviculă şi coasta I-a. La nivelul lui axila comunică cu regiunea cervicală /supraclaviculară/. Vârful este un orificiu delimitat de: coasta I-a dublată de prima digitaţie a dinţatului mare, de claviculă cu muşchii subclaviculari şi de baza apofizelor coracoide şi ligamentele coraco-claviculare.

Conţinutul cavităţii axilare: ţesut celulo-gras os, vasele axilare, limfaticele, 5 grupuri ganglionare: gr. brahial, toracic, subscapular, subclavicular şi intermediar.

Nervii: ramurile plexului brahial.

PLANUL OSTEO-ARTICULAR AL UMARULUI.

Oase: clavicula /porţiunea externă/
omoplatul,
umerusul, /extremitatea superioară/

Articulaţii: art. claviculei cu omoplatul: acromio-claviculara, ligamentele coraco-claviculare, articulaţia scapulo-umerală.

B R A T U L

Limite: in sus- planul transversal care trece sub inserţia umerală a pectoralului mare,
in jos- planul transversal situat cu 2 degete deasupra epitrohleei şi epicondilului.

Braţul este impărţit intr'o regiune anterioară şi una posterioară prin două linii verticale care trec prin vârful epicondilului şi epitrochleei. Ele corespund in profunzime marginilor laterale ale umerului şi despărţitoarelor intermusculare.

REGIUNEA BRAHIALA ANTERIOARA.

Planuri: piele,
ţesut celular subcutanat,
fascia superficială,
stratul muscular,
planul scheletic,

Stratul muscular:

planul superficial: biceps şi deltoid,

planul profund: coraco-brahial,
brahial anterior,
lungul supinator,

REGIUNEA BRAHIALĂ POSTERIOARA.

Planuri: piele,
ţesut celular subcutanat
fascia superficială,
planul muscular /triceps/
planul scheletic.

Scheletul braţului: este format de diafiza umerului.

R E G I U N E A C O T U L U I :

Limite: in sus- planul transversal situat cu 2 degete deasupra epitrochleei şi epicondilului, in jos- planul transversal situat cu 2 degete sub aceste proeminenţe osoase.

Cotul este impărţit intr'o regiune anterioară sau plica cotului şi una posterioară sau regiunea olecraniană prin două verticale trecând prin epitrochlee şi epicondil.

REGIUNEA PLICII COTULUI:

Planuri: piele,
ţesut celular subcutanat,
fascia superficială,
planul muscular,
planul osteoarticular,

Planul muscular:

grupul intern
I- rotundul pronator, palmarul mare, palmarul mic, cubitalul antrior,
II- flexorul comun superficial al degetelor,
III- flexorul profund comun,

grupul mijlociu: bicepsul şi brahialul anterior,

grupul etxtern: lungul supinator, primul şi al doilea radial extern şi scurtul supinator,

REGIUNEA OLECRANIANA:

Planuri: piele, ţesut celular subcutanat, fascia suprficială, planul muscular, planul osteo-articular.

Planul muscular:

grupul intern: cubitalul anterior, mijlociu: tricepsul

grupul extern: anconeul, cubitalul posterior, extensorul comun al degetelor, extensorul degetului mic,

A N T E B R A Ţ U L.

Limite: in sus- planul transversal situat la 2 degete sub epitrohlee şi epicondil,

in jos- un plan transversal trecând imediat deasupra capului cubital.

Antebraţul este împărţit într'o regiune anterioară şi una posterioară prin două linii verticale care unesc epitrochleea şi epicondilul cu apofizele stiloide ale cubitului şi radiului. Între cele două regiuni se află planul format de oasele antebraţului.

REGIUNEA ANTIBRAHIALA ANTERIOARA

Planuri: piele,
țesut celular subcutanat,
fascia superficială,
stratul muscular,
planul scheletic,

Stratul muscular:

Plan I — lungul supinator, rotundul pronator, palmarul mare și mic, cubitalul anterior,

Plan II — primul și al doilea radial extern, flexorul comun superficial al degetelor,

Plan III — scurtul supinator, flexorul comun profund al degetelor, flexorul propriu al policelui, pătratul pronator.

REGIUNEA ANTIBRAHIALA POSTERIOARA.

Planuri: pi-le,
țesut celular subcutanat,
fascia superficiala,
planul muscular,
planul scheletic.

Planul muscular:

Pla.superf. — extensorul comun al degetelor, extensorul propriu al degetului mic, cubitalul posterior, anconeul,

pl.profund — lungul abductor, scurtul extensor și lungul extensor al policelui și extensorul propriu al indexului.

Scheletul antebratului: este format de diafiza cubitului și a radiului unite prin membranele interosoase.

M A N A .

Limite: in sus- planul transversal care trece imediat deasupra capului cubital, in jos- plicele digito-palmare;

Mâna se imparte într'o regiune anterioară, palmară şi într'o regiune posterioară sau dosul mâinii, printr'o linie laterală care uneşte apofiza stiloidă a radiului şi faţa externă a indexului trecând prin baza sau plica digito-palmară a policelui, şi printr'o linie medială care uneşte apofiza stiloidă a cubitului cu pisiformul şi faţa internă a degetului mic.

Între regiunea anterioară şi cea posterioară s e găseşte planul osteo-articular.

REGIUNEA PALMARA.

Planuri: piele,
ţesut celular subcutanat,
fascia superficială,
/ligamentul inelar anterior,
aponevroza palmară,/
stratul musculo-tendinos,
planul interosos,
planul osteo-articular,

Stratul musculo-tendinos:

Loja ext, tenară — scurtul abductor, scurtul flexor, tendonul lungului flexor, opozantul, adductorul policelui,

Loja int, hipot. — adductorul, scurtul flexor şi opozantul policelui,

Loja mijl. — Planul I; tendoanele flexorului comun superficial al degetelor.

Planul II: tendoanele flexorului comun profund, lombricalii.

Tendoanele flexorilor sunt cuprinse în teci sinoviale.

Planul interosos: aponevroza palmară profundă, mușchii interoseşi palmari.

REGIUNEA DORSALĂ A MÂINII.

Planuri: piele,
ţesut celular subcutanat,
fascia superficială /ligamentul inelar posterior/
planul tendinos.

Planul tendinos:

tendoanele- lungul abductor al policelui
scurtul extensor
lungul extensor
primul radial extern
al doilea radial extern,
extensorul propriu al indexului,
extensorul comun al degetelor,
extensorul degetului mic,
cubitalul, posterior,

Planul interosos: aponevroza dorsală profundă. mușchii interoseşi dorsali,

Scheletul mâinii este format de oasele carpiene cu ligamentele lor şi de cei 5 metacarpieni.

D E G E T E L E.

Limite: in sus- o linie circulară ce trece pe faţa anterioară prin plica digito-palmară şi care pe faţa posterioară se intinde până la nivelul articulaţiei metacarpo-falangiană.
In jos_ linia curbă cu concavitatea

posterioară ce reprezintă extremitatea inferioară adegetelor.
lateral- două verticale care corespund marginilor interne şi externe a degetelor,şi care se separă într'o regiunea anterioară şi una posterioară.

REGIUNEA ANTERIOARA A DEGETELOR.

Planuri:piele,ţesut celular subcutanat,teaca fibroasă a tendoanelor flexorilor,tendoanele flexorilor şi tecile lor sinoviale,şi planul osteo-articular.
Tendoanele flexorilor:tendonul flexorului comun profund perforează tendonul flexorului comun superficial.

REGIUNEA POSTERIOARA A DEGETELOR.

Planuri: Piele,
ţesut celular subcutanat,
stratul tendinos,
plan osteo-articular.
Scheletul degetelor este format de falange şi articulaţiile interfalangiene.

□ □ □

M E M B R U L I N F E R I O R .

Membrul inferior se imparte in următoarele segmente:şold,coapsă,genunchi,gambă,picior.

S O L D U L .

Limite: in sus creasta iliacă şi plica inghinală care il separă de abdomen,
in jos- de un plan transversal care trece prin plica fesieră,şanţul genito-crural şi vârful triunghiului lui Scarpa.
Şanţul genito-crural il separă de scrot şi perineu.

medial- şi posterior, de coloana sacro-coccigiană iar medial şi anterior de simfiza pubiană.

Soldul este format dinregiunea fesieră, inghino-crurală şi obturatoare, avand ca suport un plan osteo-articular.

REGIUNEA FESIERA.

limite: in sus- creasta iliacă,
in jos-plica fesieră,
medial- coloana sacro-coci-
ană.
lateral-o linie verticală care coboară dela spina iliacă antero-superioară la marele trohânter şi se prelungeşte in jos până întâlneşte linia orizontală ce trece prin plica fesieră.

Planuri: pielea,
ţesut celular subcutan,
fascia superficială,
strat muscular,
plan scheletic.

Stratul muscular e superficial şi profund,

superficial- fesierul mare
fesierul mijlociu
fesierul mic,
piramidalul
gemenul superior
obturatorul intern
gemenul inferior
profund- obturatorul extern,
pătratul crural,
bicepsul crural,
semitendinosul
semimembranosul.

REGIUNEA INGHINO-CRURALA.

Limite: in sus- arcada crurală.
in jos- un plan orizontal care trece prin vârful trian-

ghiului lui Scarpa.
medial- o linie verticală ce trece prin spina pubelui,
lateral- o linie verticală ce trece prin spina iliacă antero-superioară şi marele trohanter.

Planuri: piele,
ţesut celular subcutanat,
fascia superficială,
stratul muscular,
planul scheletic.

Stratul muscular: are un plan superficial şi unul profund.

plan superficial- tensorul fasciei late,
croitorul,
adductorul mijlociu,
dreptul intern.

plan profund- dreptul anterior
vastul extern,
psoas-iliacul
pectineul.

REGIUNEA OBTURATOARE.

Limite: in sus- şanţul genito-crural,
in jos- o linie orizontală ce trece prin vârful triunghiului lui Scarpa,
inainte- marginea anterioară a muşchiului drept intern,
inapoi- marginea internă a muşchiului mare adductor.

Planuri: pielea,
ţesut celular subcutanat,
fascia superficială,
stratul muscular,
plan scheletic,

Stratul muscular are trei planuri:

planul I- adductorul mare
dreptul intern

planul II- adductorul mic

planul II- obturatorul extern,

C O A P S A .

Limite: in sus- un plan transversal circular ce trece prin vârful triunghiului lui Scarpa,

in jos- deasemenea un plan transversal circular ce trece la două degete deasupra bazei rotulei,

Coapsa este impărţită intr'o regiunea anterioară şi una posterioară prin două linii verticale, una laterală ce uneşte trochanterul mare cu condilul extern al femurului şi alta medială ce uneşte pubele cu condilul intern;

REGIUNEA ANTERIOARA A COAPSEI.

Planuri: pielea,
ţesut celular subcutanat,
fascia superficială,
strat muscular,
plan scheletic,

Stratul muscular:

plan superficial tensorul fasciei lata,
croitorul

plan mijlociu- cruralul

plan profund- dreptul intern
pectineul
cei trei adductori

REGIUNEA POSTERIOARA A COAPSEI.

Planuri: pielea,
țesut celular subcutanat,
fascia superficială,
strat muscular,
plan scheletic.

Stratul muscular are două planuri:

plan superficial- semitendinosul,
lunga porțiune a bicepsului crural
marele fesier,

plan profund- semimembranos,
scurta porțiune a bicepsului crural,

SCHELETUL COAPSEI,

este format de diafiza femurului.

R E G I U N E A G E N U N C H I U L U I.

Limite: in sus- un plan transversal ce trece la două degete deasupra bazei rotulei, in jos un plan transversal ce trece prin tuberozitatea anterioară a tibiei,

Genunchiul este impărțit intr'o regiune anterioară sau rotuliană și una posterioară sau poplitee prin două verticale ce tre prin marginile postero-externe ale condililor femurali.

REGIUNEA ROTULIANA.

Planuri: piele,
țesut celular subcutanat
fascia suprficială,
strat muscular,
plan scheletic.

Stratul muscular: quadriceps,
expansiunea quadricipitală,
laba găştei,/plan profund/.

REGIUNEA POPLITEE.

Planuri: piele,
ţesut celular subcutanat,
fascia superficială,
strat muscular /rombul popliteu/.
plan osteo-articular

Stratul muscular:

I grupul supero-ext.- bicepsul crural,

II grupul supero-int.- semitendinosul,
semimembranosul,
dreptul intern,
croitorul,

III grupul infero-extern- gemenul exern
plantarul subţire,

IV grupul infero-intern- gemenul intern,

PLANUL OSTEO-ARTICULAR,

este format de femur, tibie, peroneu.
/articulaţia genunchiului/

G A M B A.

Limite: in sus- un plan orizontal
trece prin tuberozitatea anterioară a ti-

in jos- un plan orizontal
ce trece prin baza maleolelor.
Gamba este impărţită intr'o regiu-

ne anterioară şi alta posterioară. Aceste regiuni sunt separate între ele, medial de marginea anterioară şi internă a tibiei, iar lateral de o linie care corespunde în sus şanţului de separaţie dintre peronieri şi solear iar mai în jos marginei externe a peroneului.

REGIUNEA ANTERIOARA A GAMBEI.

Planuri: piele,
ţesut celular subcutanat,
fascia superficială,
stratul muscular,
planul scheletic,

Stratul muscular:

Grupul intern- superficial: gambierul ant., extensorul comun al degetelor, pronierul anterior,

Grupul intern- profund: extensorul propriu al degetului mare.

Grupul extern: lungul şi scurtul peronier lateral.

REGIUNEA POSTERIOARA A GAMBEI

Planuri: piele,
ţesutul celular,
fascia superficială,
strat muscular,
plan scheletic,

Stratul muscular:

plan superf.
- I- gemenii,
- II- plantarul subţire,
- III- solearul,

sus- popliteu,

plan profund
- gambierul posterior
- jos- flexorul comun al degetelor,
- flexorul propriu al degetului mare

SCHELETUL GAMBEI,

este format din diafiza tibiei şia peroneului, unite intre eée prin membrana interosoasă.

P I C I O R U L .

Limite: in sus- un plan orizontal, ce trece prin baza maleolelor.

in jos- pe faţa dorsală o linie curbă cu concavitatea posterioară ce trece prin comisurile degetelor, iar pe faţa plantară o linie curbă cu concavitatea posterioară care trece prin plica digito-plantară.

lateral- o linie verticală care trece prin vârful maleolei interne şi care apoi se continuă cu marginea exterâă a piciorului.

medial- o linie verticală care trece prin vârful maleolei interne şi care apoi se continuă cu marginea medială a piciorului.

Intre regiunea anterioară şi cea posterioară se găseşte un plan osteo-articular.

REGIUNEA DORSALA A PICIORULUI.

Planuri: pielea,
țesut celular subcutanat, ligamentul inelar anterior
fascia superficială, fascia dorsală
stratul musculo-tendinos,
plan interosos,
plan osteo-articular;

Mușchi și tendoane: gambierul anterior, extensorul propriu al degetului mare, extensorul comun al degetelor, peronierul anterior, scurtul peronier lateral, pediosul.
Plan interosos: aponevroza dorsală profundă, mușchii interosoși dorsali.

REGIUNEA PLANTARA.

Planuri: pielea-
țesut celular subcutanat, lig. inelar int- și ext.
fascia superf. aponevroza plantară,
plan musculo-tendinos, aponev. plant. prof., mușchii interosoși;
plan interosos.
plan osteo-articular.

Planul musculo-tendinos: in regiunea posterioară tendoanele sunt așezate in trei loji:

1. Loja posterioară: tendonul lui Achile și tendonul plantarului subțire.
2. Loja extrnă: tendoanele peronierilor laterali,
3. Loja internă: gambierul posterior, flexorul comun al degetelor, flexorul propriu al halucelui.

In regiunea plantară:

loja internă: adductorul halucelui,
scurtul flexor al halucelui
tendonul flexorului propriu
al halucelui,
gambierul posterior,
lungul peronier lateral;

loja externă: abductorul,
scurtul flexor, degetului mic,
opozantul,

loja mijlocie: planul 1. scurtul flexor plantar,
planul 2. lungul flexor comun
al degetelor
lombricalul
accesorul lungului
flexor, /carnea pătrată a lui Sylvius/.
planul 3. abductorul halucelui,
tendonul lungului
peronier lateral,

SCHELETUL PICIORULUI,

este format din extremităţile inferioare ale tibiei şi peroneului; de oasele tarsiene şi metatarsiene şi de articulaţii.

D E G E T E L E .

Limite: inainte- extremitatea anterioară a degetelor, iar lateral două linii antero-posterioare care le imparte intr'o faţă dorsală şi una plantară.

REGIUNEA DORSALA A DEGETELOR.

Planuri: piele,
ţesut celular subcutanat,
planul tendinos
planul osteo-articular.

REGIUNEA PLANTARA.

Planuri: piele
țesut celular subcutanat,
teaca fibroasă,
tendoanele flexorilor,
plan osteo.articular.

Tendoanele flexorilor:

tendoanele scurtului flexor sunt perforate de către tendoanele lungului flexor.
Scheletul degetelor este format de către falange și articulațiile inter-falangiene.

□ □ □ □

TABLA DE MATERII.

Fascicola I.

Capul.

Craniul osos 1
Regiunea occipito-parieto-frontală 6
Regiunea temporală 10
Regiunea sprâncenoasă 14
Regiunea bazei craniului 17
Regiunea mastoidiană 21
Conţinutul cavităţii craniene 22
Faţa 40
Regiunea orbitară 42
Regiunea nasală 54
Sinurile paranasale 77
Regiunea bucală 81
Regiunea facială laterală superficială 102
Regiunea facială laterală profundă 106
Regiunea parotidiană 112
Regiunea faringiană 115
Topografia aparatului auditiv 121
Regiunea rahidiană 134

Gâtul

Gâtul 153
Regiunea suprahioidiană 158
Regiunea mastoidiană 161
Regiunea prevertebrală 180
Regiunea carotidiană 182
Regiunea triunghiului lateral al gâtului. 187

Fascicola II.

Toracele.

Toracele 1
Regiunea rahidiană 2
Regiunea sternală 3
Regiunea costală 4
Regiunea mamară 10
Regiunea diafragmatică 13
Topografia cavităţii toracice 17
Topografia pleurei 18
Topografia plămânilor 25
Topografia toraco-pleuro-pulmonară 28
Mediastinul 33
Mediastinul anterior 35
Mediastinul posterior 4

TABLA DE MATERII.

Fascicola II.

Abdomenul.

Abdomenul.....58
Peretele antero-lateral.....59
Cavitatea abdominală.....77
Topografia peritoneului.....79
Regiunea toraco-abdominală.....89
Loja subfrenică dreaptă.....90
Loja subfrenică stângă.....108
Loja mediană sau celiacă.....126
Etajul subtoracic al abdomenului.....136
Topografia jejun-ileonului.....137
Topografia intestinului gros.....147
Spaţiul retro-peritoneal.....161
Topografia rinichiului.....163
Topografia capsulelor suprarenale.....173
Topografia ureterului abdominal.....175
Vasele mari din spaţiul retro-peritoneal..178

Bazinul.

Bazinul.....183
Bazinul osos.....185
Regiunile parietale extrapelviene.....189
Planurile musculare aponevrotice intrapelv191
Topografia viscerelor pelviene.....198
/bărbat/
Topografia porţiunii pelviene a organelor genitale.....212
Topografia viscerelor pelviene.....215
/femeie/
Topografia organelor genitale intrapelviene ale femeii.....218

□ □ □ □

[illegible] alcătuirea acestui curs /text şi figuri/ ne-am servit de următoarele tratate:

Toncov: Anatomie Umană, Vorobiev: Atlas al Anatomiei Omului, Sevkunenko: Curs de chirurgie operatoare şi Anatomie Topografică, Testut-Jacob: Tratat de Anatomie Topografică, Testut-Latarjet: Tratat de Anatomie Umană, Corning: Anatomie Topografică, Blumberg: Anatomie Topografică, Rouviére: Anatomie Umană, Gregoire: Anatomie Medico-chirurgicală, Soulié: Anatomie Topografică, etc.

□ □ □ □

In cinstea aniversării a 22-a
N. Baidau
Anul II Medicina Gen.
Institutul de Medicină
Iaşi.
1. Aprilie 1952.